



سلول‌شناسی بافت آبشش در بچه ماهی کفال طلایی انگشت قد (*Liza aurata*)

به روش هیستومورفولوژی و ایمونوهیستوشیمی

زهرا بصیر^{۱*}، رحیم عبدی^۲

۱- گروه علوم پایه، بخش بافت‌شناسی دانشکده دامپزشکی، دانشگاه شهید چمران اهواز
 ۲- گروه بیولوژی دریا، بخش بافت‌شناسی دانشکده علوم دریایی، دانشگاه علوم و فنون دریایی خرمشهر
 *مسئول مکاتبات: z.basir@scu.ac.ir

تاریخ پذیرش: ۹۴/۷/۱۸

تاریخ دریافت: ۹۴/۴/۶

چکیده

ماهی کفال طلایی (*Liza aurata*) از گونه‌های مهم و خوراکی حوزه دریای خزر بوده که بدلیل عدم مطالعه میکروسکوپی بر روی بافت آبشش در گونه مورد نظر تحقیق اخیر انجام پذیرفته است. برای این منظور تعداد ۲۰ قطعه ماهی پس از زیست‌سنجی مورد استفاده قرار گرفتند. بطوری‌که کمان آبششی دوم از سمت چپ پس از تبدیل به قطعات کوچکتر به مدت ۴۸ ساعت در محلول بوئن تثبیت گردید. پس از انجام مراحل معمول بافت‌شناسی برش‌های ۵ تا ۶ میکرونی تهیه و رنگ‌آمیزی بروش هماتوکسیلین - ائوزین و پرئودیک اسید شیف بر روی آنها انجام گرفت. در مطالعات ایمونوهیستوشیمی، لام‌ها بعد از طی مراحل اولیه آماده‌سازی در محلول فسفات بافر سالین شستشو داده و سپس وارد ترکیب فسفات بافر سالین، کلراید سدیم و توین شدند. در مطالعات میکروسکوپی هر تیغه آبششی به صورت یک پوشش باریک از سلول‌ها که بر روی غشاء پایه قرار گرفته و دو سطح آن بوسیله سلول‌های پیلاز محافظت می‌شدند. لاملاها بصورت مسطح و به تعداد زیاد که غشاهای تنفسی را نیز تشکیل دارای سلول‌های ترشح‌کننده موکوسی بودند. دیگر سلول‌های اصلی سلول‌های کلراید که به وسیله سلول‌های پوشاننده مسطح احاطه و بیشتر در محل اتصال بین لاملاها و فیلامنت قرار گرفته بودند. مطالعات ایمونوهیستوشیمی نشان داد که این سلول‌ها به تعداد زیاد در اپیتلیوم فیلامنتی و بندرت در اپیتلیوم لاملایی قرار گرفته بودند. مطالعه اخیر بر روی بافت پوششی آبشش گونه مورد نظر نشان داد ساختار سلولی آن دارای تشابهات مانند نوع ساول‌ها و تفاوت‌هایی از نظر جایگاه با سایر ماهی‌ها بوده که به آن پرداخته شده است.

کلمات کلیدی: سلول‌شناسی، آبشش، کفال طلایی

مقدمه

استوانه‌ای می‌باشد بطوری‌که از دو طرف فشرده شده است. تخم‌ریزی در ماه‌های خرداد تا شهریور انجام گرفته و تخم‌ها را در بستر دریا رها می‌کند. ماهی کفال طلایی صدف‌خوار بوده و از دتریت‌ها، کرم‌ها، حلزون‌ها، دوکفه‌ای‌ها، جلبک‌ها و مواد گیاهی و مواد پوسیده کف بستر تغذیه می‌کند. این ماهی بدلیل نوع ساختار آبشش تحمل بالایی نسبت به تغییرات شوری داشته و به عبارتی یوری هالین می‌باشد. نوزاد این ماهی به آب‌های شیرین رودخانه‌ها وارد شده و

ماهی کفال طلایی (*Liza aurata* (Risso, 1810) که در گذشته با نام علمی *Mugil auratus* نامیده می‌شد، یکی از گونه‌های خانواده کفال ماهیان (*Mugilidae*) است که دارای اندازه متوسط تا بزرگ بوده و در آب‌های کرانه‌ای دریاها، خلیج‌ها و آب‌های شیرین کشورهایمانند آلمان، روسیه، صربستان زندگی می‌کند و در سال ۱۹۳۱ از دریای سیاه به ایران معرفی گردید [۶]. همچنین بدنی نسبتاً طویل به همراه سری پهن و پوزه‌ای کند دارد. بدن به شکل



بر روی خصوصیات مورفولوژیکی، ساختاری و عملکردی سلول‌های اپی تلیوم آبشش از جمله سلول کلراید در گونه مورد نظر انجام نشده است مطالعه اخیر بدلیل نقش مهم این اندام در اعمال مختلفی از قبیل تبادل گازها، حفظ تعادل اسید و باز، تنظیم یونی و دفع مواد زاید نیتروژن‌دار می‌تواند مفید واقع شده و اطلاعات پایه‌ای در خصوص آن در اختیار متخصصین و مراکز پژوهشی و تحقیقاتی قرار دهد.

مواد و روش کار

پس از صید تعداد ۲۰ بچه ماهی کفال طلایی سالم با طول $4/1 \pm 2/7$ و وزن حدود ۱۶ تا ۱۸ گرم بوسیله صیادان محلی در فصل تابستان از ناحیه جنوبی دریای خزر با شوری ۱۵ در هزار و دمای ۱۹ درجه سانتی‌گراد، جهت کاهش اثرات عوامل استرس‌زا ماهی‌ها در داخل تشت‌های پلاستیکی حاوی ماده بیهوش‌کننده گل میخک با غلظت یک در هزار قرار گرفتند. پس از بیهوشی کمان آبششی دوم از سمت چپ به قطعات کوچکتر هر کدام حداقل شامل ۵ رشته آبششی بریده شده، با قرار دادن بمدت ۴۸ ساعت در محلول بوئن تثبیت و برای نگهداری، در الکل ۷۰ درصد قرار داده شدند [۱۱]. پس از انجام مراحل معمول بافت شناسی شامل آگیری، شفاف کردن، آغشتگی با پارافین، قالبگیری، برش بافت با ضخامت ۵ تا ۶ میکرون، چسبانیدن برش‌ها بر روی لام، رنگ آمیزی بروش همتاکسیلین - ائوزین و پرئودیک اسید شیف، چسبانیدن لامل بر روی آنها انجام گرفت [۸]. مقاطع بافتی رنگ‌آمیزی شده توسط میکروسکوپ نوری و با بزرگنمایی‌های متفاوت بررسی و بوسیله لنز داینو لیت متصل به سیستم کامپیوتری مجهز به نرم‌افزار Dino capture ذخیره شدند. در مطالعات ایمنوهیستوشیمی، لام‌ها بعد از طی مراحل اولیه آماده سازی همانند پارافین‌زدایی و آبدهی در الکل اتانول در محلول فسفات بافر سالین (PBS) شستشو داده و سپس وارد محلول A که ترکیبی از PBS، کلراید- سدیم و توین بوده

مدت کوتاهی را در آب‌های شیرین زندگی می‌کند. اما نسبت به تغییرات درجه حرارت حساس می‌باشد [۱، ۱۴]. آبشش‌ها تقریباً در تمام ماهیان، محل اصلی تبادل گازها هستند. ویژگی آبشش‌ها، داشتن نواحی سطحی وسیع و تبادل گازی بسیار کارآمد است. آنها از کمان‌های استخوانی با غضروفی تشکیل شده‌اند که زوج‌هایی از رشته‌های آبششی به آنها اتصال دارند. تعداد زیادی تیغه‌های ریز به صورت برآمدگی‌هایی در دو طرف رشته‌ها قرار گرفته‌اند و محل‌های اصلی تبادل گاز به حساب می‌آیند با این وجود تمام جریان خون آبشش‌ها به سمت تیغه‌ها جریان نمی‌یابد [۱۸]. تیغه‌ها از سلول‌های پوششی نازک در خارج و غشاهای پایه نازک به همراه سلول‌های پیلاز پشتیبان در سمت داخل تشکیل شده‌اند [۸]. ماهی‌ها در موارد لزوم با افزایش تیغه‌ها و نزدیک‌تر کردن فاصله بین آنها و افزایش طول تیغه‌ها، ناحیه سطحی آبشش‌ها را جهت دریافت اکسیژن بیشتر افزایش می‌دهند [۳]. سلول‌های بدن ماهیان برای زنده ماندن به یک محیط با غلظت‌های یونی خاصی از مواد معین محلول در آب نیاز دارند و در ماهیان استخوانی ساکن آب شور مانند ماهی کفال طلایی که غلظت نمک محیط داخلی آنها تقریباً یک سوم برابر محیط زندگی آنها می‌باشد [۱۳] و ماهی برای اینکه بتواند زنده بماند باید یکسری تغییرات فیزیولوژیکی در بدن خود انجام دهد تا سازگاری پیدا کند. کسب اطلاعات پایه و توصیف ویژگی‌های زیست‌شناختی در شرایط طبیعی و تغییرات و سازش‌های فیزیولوژیک و بافتی هر گونه ماهی می‌تواند راهکارهای لازم و مفیدی جهت مدیریت منابع و اجرای موفق پرورش آن گونه را نیز ارائه نماید. مطالعه بر روی بافت آبشش در سایر گونه‌ها از جمله ماهی کپور معمولی، کپور نقره‌ای و قزل‌آلای رنگین کمان انجام پذیرفته است [۵]. از آنجایی که آبشش‌ها یک نقش مهم و اولیه را در تنظیم اسمزی ماهیان بر عهده دارند [۴، ۷] و مطالعات زیادی

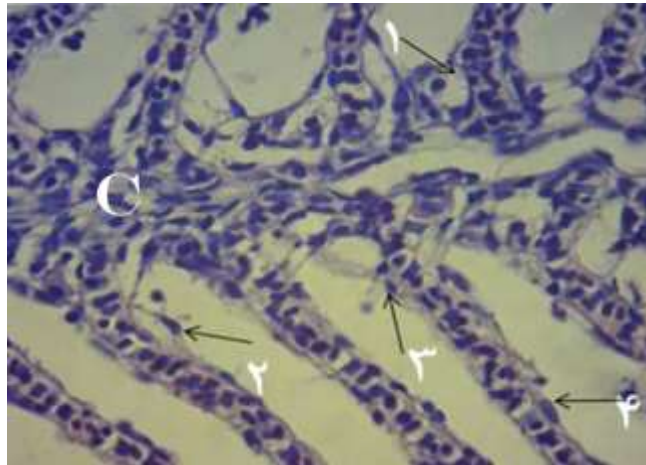


فیلامنت‌های آبششی دارای یک پشتیبان غضروفی مرکزی بوده، و دارای رگ‌های خونی آوران و وبران می‌باشند. همچنین این ساختارها به وسیله یک بافت پوششی نازک ممتد پوشیده می‌شدند که قوس‌های آبششی را نیز در بر می‌گرفتند. بافت اصلی تشکیل دهنده فیلامنت از نوع رشته‌ای و پشتیبان در حالی که بافت پوششی لاملا نازک‌تر و از نوع تنفسی مشاهده گردید. در مطالعات میکروسکوپی هر تیغه آبششی به صورت یک پوشش نازکی از سلول‌ها که بر روی غشاء پایه قرار داشته و دو سطح آن توسط سلول‌های پیلار محافظت می‌شدند مشاهده گردید. لاملاها بصورت مسطح و به تعداد زیاد که غشاهای تنفسی را نیز تشکیل می‌دادند. این قسمت توسط یک بافت پوششی پیوسته با یک پوششی از کمان‌های آبششی و پر از سلول‌های ترشح کننده موکوسی بوده است. این مجموعه بصورت زوئیدی از فیلامنت که ساختار اصلی بافت شناسی آن شامل یک یا دو لایه سلول شامل سلول‌های ستونی یا پیلار و سلول‌های پوششی سنگفرشی که بر روی غشاء پایه قرار گرفته بودند. از دیگر سلول‌های اصلی مشاهده شده در بافت پوششی آبشش در گونه مورد مطالعه سلول‌های موکوسی بوده که بصورت فضاهای کوچک و به صورت عمده در پایه لاملاها و بر روی فیلامنت‌ها قرار گرفته بودند. همچنین از دیگر سلول‌های اصلی سلول‌های کلراید که به وسیله سلول‌های پوشاننده مسطح احاطه و بیشتر در محل اتصال بین لاملاها و فیلامنت قرار گرفته و در مطالعات ایمونوهیستوشیمی بیشتر مشهود بودند (اشکال ۱ تا ۵).

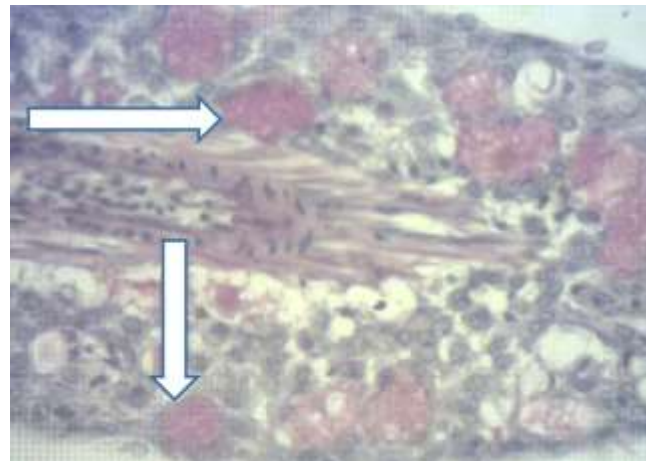
و در مرحله بعد وارد محلول B که ترکیبی از PBS و Regiler تشکیل شده بود شدند. سپس بر روی هر لام ۱۰۰ میکرولیتر از آنتی‌کور IgG α 5 رقیق شده در PBS اضافه شده و به مدت ۲ ساعت در دمای اتاق نگهداری شدند. سپس ۱۰۰ میکرولیتر از آنتی‌کور FITC روی هر لام اضافه شد و به مدت یک ساعت در محیط کاملاً تاریک نگه داشته شد و تصویربرداری از لام‌ها توسط میکروسکوپ نوری فلئوئورسانس با فیلترهای ۴۹۰-۴۵۰ نانومتری انجام گرفت [۱۲].

نتایج

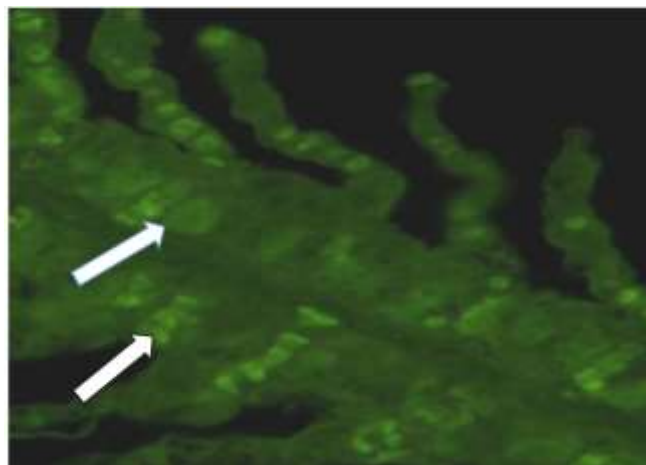
بر اساس نتایج ماکروسکوپی مشخص گردید که آبشش در گونه مورد مطالعه دارای سرپوش آبششی بوده و دیواره آبششی آنها نیز کوتاه می‌باشد. مطالعات میکروسکوپی بر روی برش‌های طولی و عرضی آبشش گونه مورد نظر نشان داد که رشته‌های آبششی عمود بر کمان آبششی و لاملاها عمود بر فیلامنت‌ها و در هر دو سطح آن مشاهده گردیدند. فیلامنت‌ها دارای قسمت‌های پایه‌ای (محل چسبیدن آن به کمان آبششی)، قسمتی که لاملاها به آن متصل شده و یک قسمت در انتها که در قسمت لبه خارجی کمان آبششی قرار گرفته بودند. همچنین این ساختارها بسته به نحوه و محل برش بوسیله میکروتوم در اندازه‌های کوچک، متوسط و بزرگ مشاهده گردیدند. در قسمت فیلامنت در بخش پایینی آن که فاقد لاملا بوده و بتدریج که به سمت بالایی و میانی فیلامنت حرکت داده شود قسمت لاملائی قرار داشت که لاملا در جهت‌های مختلف دور آن قرار گرفته بودند و در نهایت در قسمت بالایی و راسی که فاقد لاملا بوده است.



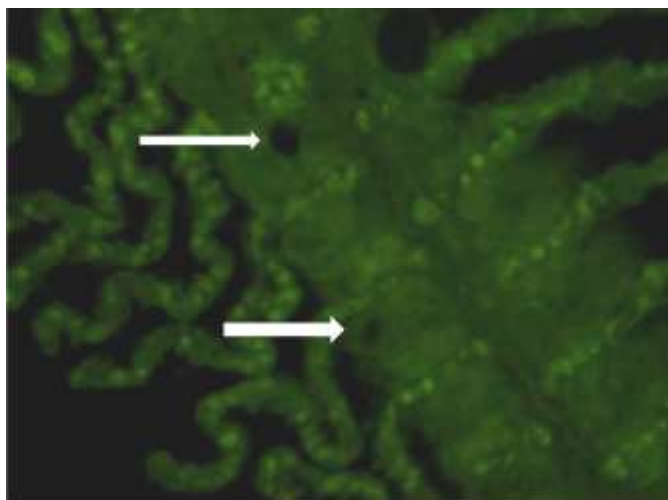
شکل ۱- رشته‌های آبشش بصورت دو ردیفی در دو سمت تیغه آبشش قابل رویت می‌باشند. بافت همبند غضروفی (C) سلول یونوسیت (۱)، سلول اپی تلیال (۲)، گلبول قرمز (۳)، و سلول پیلار (۴) (H & E, x725).



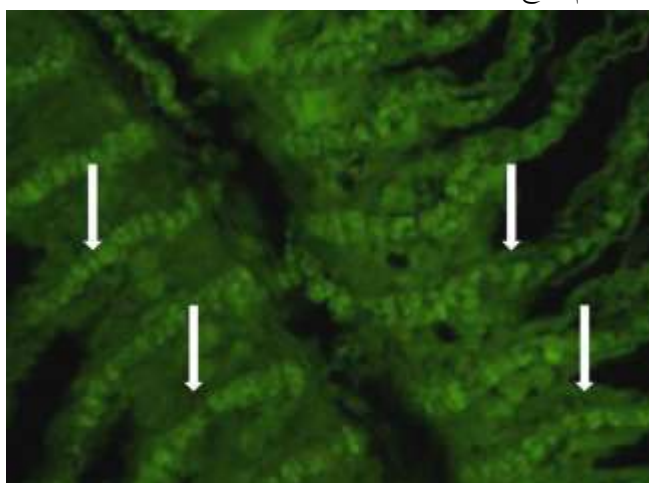
شکل ۲- سلول‌های موکوسی به تعداد زیاد که در این رنگ‌آمیزی پاسخ مثبت داده‌اند (پیکان‌ها)، (PAS, x2900).



شکل ۳- مکان‌یابی و شناسایی سلول‌های یونوسیت در بین رشته‌های آبشش، بزرگنمایی = $40 \mu\text{m}$



شکل ۴ - مکان یابی و عدم پاسخ مثبت سلول‌های موکوسی به روش ایمونوهیستوشیمی بزرگنمایی $40 \mu\text{m}$



شکل ۵ - در این شکل گلبول‌های قرمز خون که به تعداد زیاد در عروق خونی و به رنگ روشن مشخص می‌باشند بزرگنمایی $40 \mu\text{m}$

بحث

بوده است. در اکثر ماهی‌ها بافت پوششی رشته‌های آبششی شامل دو لبه آوران، وبران و فضای بین قاعده‌ای تیغه‌ها می‌شود که فضای بین تیغه‌ها، رشته‌های آبششی نامیده می‌شود [۱۷]. بافت پوششی این رشته‌ها همان طوریکه در آبشش گونه مورد مطالعه مشاهده گردید ضخیم‌تر از بافت پوششی تیغه‌ای می‌باشد و به طور معمول از ۳ لایه سلول یا بیشتر تشکیل شده است [۱۰]. مطابق مطالعه اخیر بر اساس نتایج بیشتر سطح بافت پوششی به وسیله سلول‌های مکعبی یا سنگفرشی پوششی کناری پوشیده شده است در حالی که

محققین با مطالعه بر روی آبشش بچه‌ماهیان گونه‌های مختلف گزارش کردند که در ساختار آبشش‌ها دو نوع بافت پوششی عمومی وجود دارد [۵ و ۶]. نوع اول، رشته‌ها و بافت‌های حمایت‌کننده را پوشانده و نوع دوم تیغه‌ها را می‌پوشاند [۹]. بافت پوششی رشته‌ها و تیغه‌ها با توجه به موقعیت، ضخامت، گردش خون و همچنین ترکیب سلول‌ها متفاوت می‌باشند که مطالعه بر روی گونه اخیر نیز گزارش گردید بطوریکه در لبه اتصالی رشته‌های آبششی به پایه غضروفی آن در بچه ماهی کفال دارای ضخامت بیشتری



مهم‌ترین آن‌ها سلول‌های مخاطی، سلول‌های سنگفرشی و سلول‌های کلراید می‌باشد [۱۹]. سلول‌های کلراید به سلول‌های یونوسیت و سلول‌های غنی از میتوکندری نیز معروف می‌باشند. در کنار سلول‌های کلراید نوع دیگری از سلول‌ها بنام سلول‌های کمکی وجود دارند که همانند این سلول‌ها شامل تعداد زیادی میتوکندری بوده ولی سیستم توبولی آن‌ها به نسبت توسعه کمتری یافته است و نسبت به سلول‌های کلراید خیلی کوچک‌ترند. سلول‌های کمکی بیشتر در اپی‌تلیوم آبشش ماهیان دریایی یافت می‌شوند و در گونه‌های آب‌شیرین، کمتر معمول می‌باشند. این سلول‌ها نقش مهمی در تنظیم اسمزی دارند. بسیاری از محققین بر این باورند که سلول‌های غنی از میتوکندری در ماهیان دریایی نسبت به ماهیان آب شیرین از تعداد بیشتری برخوردار بوده دارای شبکه آندوپلاسمی خشن و سیستم توبولی توسعه یافته می‌باشند. جهت تأمین انرژی برای انتقال یون، در چین خوردگی‌های غشاء قاعده‌ای جانبی دارای آنزیم $\text{Na}^+, \text{K}^+ \text{-ATPase}$ می‌باشند. در بررسی‌های فراساختار سلول‌های غنی از میتوکندری در ساختار این سلول‌ها یک غشاء پیچیده از توبول‌های منشعب و پیوسته وجود دارد. سطح رأسی سلول‌های غنی از میتوکندری بسیار انعطاف پذیر و دارای یک فرورفتگی می‌باشد. یکی از ابزارهای مهم در تشخیص سلول‌های غنی از میتوکندری آب شور از انواع آب شیرین تغییر شکل این فرورفتگی‌ها در محیط‌های مختلف است. این فرورفتگی‌ها در محیط آب شور عمیق و در آب شیرین با غلظت متوسط یون‌ها کم عمق و در آب‌های شیرین با غلظت یونی پایین بصورت ریزپرز می‌باشد [۲، ۱۵].

نتیجه‌گیری

مطالعه بافتی و سلولی آبشش در بچه ماهی کفال طلایی انگشت قد، که از ارزش اقتصادی و خوراکی بسیار زیاد

سلول‌های تمایز نیافته با تیغه پایه در ارتباط می‌باشند. کانکو و همکاران (۲۰۰۸) با مطالعه بر روی آبشش آزاد ماهیان گزارش کردند که غشای فوقانی سلول‌های سنگفرشی که فراوان‌ترین سلول‌ها در اپی‌تلیوم آبشش هستند چین‌خوردگی‌های کوچکی دارند که اغلب از نظم خاصی برخوردار است. نقش اصلی این سلول‌ها تبادل گازهای تنفسی است [۱۱]. البته در بافت پوششی این رشته‌ها تعداد قابل توجهی سلول‌های بزرگ غنی از میتوکندری و سلول‌های مخاطی یافت می‌شوند [۲۰]. در آبشش بچه ماهی کفال طلایی چهار جفت کمان آبششی (چهار کمان در هر طرف سر) مشاهده گردید بطوریکه در هر کمان، تعداد فراوانی رشته آبششی قابل تشخیص بود. این رشته‌ها توسط هزاران تیغه آبششی ثانویه حمایت می‌شدند، این تیغه‌های آبششی برای مبادله گازها به کار می‌روند و غالباً بافت پوششی رشته‌های آبششی برای انتقال یون‌ها اختصاص یافته است. ساوود و همکاران (۲۰۰۷) با مطالعه بر روی آبشش خرگوش ماهی گزارش کردند که بخش خارجی تیغه‌ها توسط سلول‌های پوششی نازک پوشیده شده و بخش داخلی توسط غشاهای پایه نازک به همراه سلول‌های پیلار یا ستونی پشتیبان، تشکیل شده است. این وضعیت به سلول‌های خونی امکان می‌دهد تا بدون ایجاد تغییرات عمده در شکل خود، در داخل تیغه‌ها جریان یابند [۱۶]. در مطالعات ریزبینی آبشش گونه مورد مطالعه در طرفین تیغه‌های اولیه (رشته‌های آبششی) تیغه‌های آبششی ثانویه نیم‌دایره‌ای قرار گرفته بود و یک لایه‌ی دو ردیفی از سلول‌های پوششی، اپی‌تلیوم تیغه‌های ثانویه را تشکیل می‌داد. بافت پوششی تیغه‌های ثانویه توسط تعداد زیادی سلول‌های پیلار پشتیبانی می‌گردد که در مطالعه بر روی آبشش بچه ماهی کفال طلایی نیز گزارش گردید. در مطالعه توسط محققین مختلف بر روی بسیاری از گونه‌ها گزارش گردید که بافت پوششی آبشش در ماهیان استخوانی شامل انواع مختلفی از سلول‌هاست که



7- Fridman S., Bron J.E., Rana K.J. (2011), Ontogenetic changes in location and morphology of chloride cells during early life stages of the Nile tilapia *Oreochromis niloticus* adapted to fresh and brackish water. *Journal of Fish Biology*, 79(3): 597-614.

8- Gonzalez R., Cooper J., Head, J. (2006), Physiological responses to hyper-saline waters in sailfin mollies *Poecilia latipinna*. *Comparative Biochemistry and physiology*, 85: 612-618.

9- Hiroi J., McCormick S.D. (2007), Variation in salinity tolerance, gill Na^+/K^+ -ATPase, $\text{Na}^+/\text{K}^+/\text{2Cl}^-$ cotransporter and mitochondria-rich cell distribution in three salmonids *Salvelinus namaycush*, *Salvelinus fontinalis* and *Salmo salar*. *Journal of Experimental Biology*, 210: 1015-1024.

10- Kaneko T., Shiraiishi K., Katoh F., Hasegawa S., Hiroi J. (2008), Chloride cells during early life stages of fish and their functional differentiation. *Fisheries Science*, 68: 1-9.

11- Khodabandeh S., Khoshnood Z., Mosafer S. (2009b), Immunolocalization of Na^+ , K^+ -ATPase-rich cells in the gill and urinary system of Persian sturgeon, *Acipenser persicus*, fry. *Aquaculture Research*, 40: 329-336.

12- Khodabandeh S., Shahriari Moghaddam M., Abtahi B. (2009a), Changes in Chloride Cell Abundance, Na^+ , K^+ -ATPase Immunolocalization and Activity in the Gills of Golden Grey Mullet, *Liza aurata*, Fry During Adaptation to Different Salinities. *Yakhteh*, 11(1): 49-54.

13- Ouattara N., Bodinier C.H., Nègre-Sadargues G., Cotta H., Messad S., Charmantier G., Panfili J., Baroiller J. (2009), Changes in gill ionocyte morphology

بویژه در نواحی ساحلی دریای خزر دارد، به روش هیستومورفولوژی و ایمونوهیستوشیمی که در تحقیق اخیر انجام پذیرفته است نشان داد که دارای تشابهات همانند ساختار سلول‌های موکوسی و کلراید و تفاوت‌هایی با سایر گونه‌ها در موقعیت و جایگاه این سلول‌ها بوده که به آن پرداخته شده است.

منابع

1- Baldisserotto B., Mancera M., Kapoor B. (2007), Fish osmoregulation. Science Publishers Enfield, 527 pp.

2- Barot J., Bahadur A. (2013), Behavioral and histopathological effects of azo dye on kidney and gills of *Labeo rohita* fingerlings. *Journal of Environmental Biology*, 34: 147-52.

3- Bowden A.J., Gardiner N.M., Couturier C.S., Stecyk J.A., Nilsson G.E., Munday P.L., Rummer J.L. (2014), Alterations in gill structure in tropical reef fishes as a result of elevated temperatures. *Comparative Biochemistry and Physiology*, 175: 64-71.

4- Butchiram M.S., Vijaykumar M., Tilak K.S. (2013), Studies on the histopathological changes in selected tissues of fish *Labeo rohita* exposed to phenol. *Journal of Environmental Biology*, 34: 247-251.

5- Evans D.H., Piermarini P.M., Cho K.P. (2005), The multifunctional fish gill: Dominant site of gas exchange, osmoregulation, acid-base regulation and excretion of nitrogenous waste. *Physiological Review*, 85: 97-177.

6- Fielder D.S., Allan G.L., Pepperall D., Pankhurst P.M. (2007), The effects of change in salinity on osmoregulation and chloride cell morphology of juvenile Australian snapper, *Pagrus auratus*. *Aquaculture*, 272: 656-666.



for homeostasis of marine euryhaline milkfish *Chanos chanos* when acclimated to hypotonic fresh water. *Journal of Comparative Physiology*, 180: 813-824.

18- Wang P., Lin C., Hwang L., Huang C., Lee T., Hwang P. (2013), Differential responses in gills of euryhaline tilapia, *Oreochromis mossambicus*, to various hyperosmotic shocks. *Comparative Biochemistry and Physiology*, 152: 544-551.

19- Wegner N.C., Sepulveda C.A., Bull K.B., Graham J.B. (2010), Gill morphometrics in relation to gas transfer and ram ventilation in high-energy demand teleosts: Scombrids and billfishes. *Journal of Morphology*, 271(1): 36-49.

20- Wood C.M., Kajimura K., Sloman K.A., Scott G.R., Almeida-Val F.F., Val A.L. (2007), Rapid regulation of Na⁺ fluxes and ammonia excretion in response to severe hypoxia in the amazonian oscar, *Astronotus ocellatus*. *American Journal of Physiology*, 292: 2048-2058.

and function following transfer from fresh to hypersaline waters in the tilapia *Sarotherodon melanotheron*. *Aquaculture*, 290: 155-164.

14- Palstra A.P., Planas J.V. (2012), Swimming Physiology of Fish: Towards Using Exercise to Farm a Fit Fish in Sustainable. *Aquaculture*, 61(3): 101-108.

15- Roomiani E., Zolgharnei H., Abdi R., Savari A., Morovvati H. (2011), Localization and effect of hyper and hypo-osmotic environments on distribution of Na⁺, K⁺-ATPase from kidney tubules of juveniles of (*Epinephelus coioides*). *Journal of Cell and Tissue*, 2(4): 407-414.

16- Saoud I.P., Kreydiyyeh S., Chalfoun A., Fakhri M. (2007), Influence of salinity on survival, growth, plasma osmolality and gill Na⁺, K⁺-ATPase activity in the rabbitfish *Siganus rivulatus*. *Journal of Experimental Marine Biology and Ecology*, 348: 183-190.

17- Tang C.H., Wu W.Y., Tsai S.C., Yoshinaga T., Lee T.H. (2010), Elevated Na⁺, K⁺-ATPase responses and its potential role in triggering ion reabsorption in kidneys