تاثیر هورمون‌های تستوسترون و PMSG بر کشت اندام بیضه موش‌های نر نابالغ نژاد NMRI

ندا غلامی[۱]، نسیم حیاتی رودباری[۲*]، کاظم پریور[۲]، ویدا حجتی[۱]

۱ـ گروه زیست‌شناسی، واحد دامغان، دانشگاه آزاد اسلامی، دامغان، ایران

۲ـ گروه زیست‌شناسی، واحد علوم و تحقیقات تهران، دانشگاه آزاد اسلامی، تهران، ایران

*مسئول مکاتبات: nasimhayati@yahoo.com

تاریخ دریافت: ۹۴/۶/۱۷ تاریخ پذیرش: ۹۴/۱۰/۲۱

چکیده

اسپرم سازی شامل مراحل پیچیده و دقیق تمایز سلولی در پستانداران است، که در سن بلوغ آغاز شده و در طول زندگی تولید مثلی ادامه می‌یابد که در نتیجهٔ آن سلول های بنیادی، تقسیم شده و حاصل تقسیمات میوزی، اسپرماتیدهای هاپلوئیدی است که در بیضه و اپی‌دیدیم تغییرات اساسی روی آنها صورت گرفته تا اسپرمی با عملکرد کامل ایجاد شود. تمامی این مراحل همزمان به طور کامل صورت می‌گیرد، بطوریکه در شرایط پاتولوژیک، کوچکترین اختلال می‌تواند سبب ناباروری شود. شروع و بقای اسپرم سازی از لحاظ هورمونی توسط FSH و تستوسترون تنظیم می‌گردد. برخی محققین بر این عقیده اند که تستوسترون هورمون اصلی تنظیم کننده اسپرمیوژنز در پستانداران بوده وFSH نقش جزئی دارد.PMSG عملکردی مشابه با FSH دارد. از این رو در این طرح اثرات هورمون‌های جنسی PMSG و تستوسترون بر بافت بیضه و اثرات آن بر اسپرماتوژنز مورد بررسی قرار گرفته است. آزمایشات in vitro در سه گروه مختلف شامل کنترل و دوگروه تجربی بر روی موش‌های نر نابالغ نژاد NMRI انجام شد و مدت زمان انجام کشت اندام ٤ هفته در نظر گرفته شد. پس از گذشت این زمان انجام مطالعات بافت شناسی و میکروسکوپی صورت گرفت. نتایج حاکی از افزایش معنی دار در تعداد سلول‌های اسپرماتوسیت، اسپرماتید، اسپرم در گروه تجربی ۲ و کاهش اسپرماتوگونی A و سلول های سرتولی می باشد. این نتایج نشان می‌دهند که کشت بافت بیضه، مدل تجربی مفیدی برای مطالعه مکانیسم‌های تنظیمی تکثیر سلولی اسپرماتوگونی، می‌تواند باشد.

کلمات کلیدی: اسپرماتوژنز، بافت بیضه، تستوسترون، PMSG

مقدمه

اسپرماتوژنز فرآیندی پیوسته است که در آن سلول‌های پودمانی اسپرماتوگونی از خلال لوله‌های منی‌ساز عبور کرده و برای تبدیل شدن به اسپرماتوزوئید به ترتیب به اسپرماتوگونی، اسپرماتوسیت و اسپرماتید کروی و طویل شده تمایز می‌یابد [۸]. فرآیند اسپرماتوژنز که در طی آن اسپرماتوگونی به اسپرم تبدیل می شود ۷۵ تا۷۰ روز به طول می‌انجامد. فرآیند اسپرماتوژنز و سازماندهی اپیتلیوم سمینیفر در خلال زندگی فعال جنسی توسط مکانیسم اندوکرین کنترل می‌شوند. این هورمون‌ها از غده هیپوفیز ترشح می‌شوند و شامل هورمون‌های تحریک کننده فولیکول (FSH) و هورمون‌های لوتئینزه کننده (LH) می‌باشند. هر دو این هورمون‌ها با تستوسترونی که توسط سلول‌های لیدیگ در ناحیه داخل لوله بیضه تولید می‌شود برای انجام یک اسپرماتوژنز موفق ضروری می‌باشند [۲].

هورمون‌های مشابه دیگری از جفت پستانداران باردار ترشح می‌شوند از جمله هورمون گونادوتروپین سرم مادیان آبستن (Pregnant mare serum gonadotropin)، که عملکردی مشابه با FSH دارد [۱٦]. در مطالعاتی که توسط Popova بر

روی رت‌های نابالغ انجام شد، مشخص گردید که PMSG و FSH اثر مشابهی در تحریک تخمدان دارند [۱۱]. تستوسترون یک هورمون استروئیدی ۱۹ کربنی است که متابولیسم آن در کبد، بیضه و پروستات صورت می‌گیرد [۱]. این هورمون محصول ترشحی بیضه است که جهت تولید اسپرم ضروری می‌باشد. تستوستـرون آندروژن بزرگی است که توسط بیضه از مکانش در سلول‌های لیدیگ ترشح می‌شود [۱۳]. و باعث تمایز مجرای ولف در طول دوران جنینی و تنظیم ترشح LH توسط محور هیپوتالاموس ـ هیپوفیز و اسپرماتوژنز می‌گردد.

تستوستـرون بطور مستقیم روی اسپرماتوژنز تاثیر می‌گذارد [۱۲]. بنابراین در تحقیق حاضر به بررسی اثر هورمون های تستوسترون و PMSG بر روی اسپرماتوژنز در موش های نر نژاد NMRI پرداخته شده است.

مواد و روش کار

در این آزمایش ها از ۳۰ سر موش نابالغ نژاد NMRI با وزن تقریبی ۱۵ گرم استفاده شد. اتیلن دی آمین ترا استیک اسید ۰/۰٤٪ (EDTA)، معرف‌ها و رنگ‌ها از لفاسن هلند، محیط کشت DMEM از شرکت جیبیکو شرکت مرک آلمان، هورمون PMSG از شرکت هیپرا اسپانیا، هورمون تستوسترون آلمانی و هورمون انسولین از شرکت اکسیر خریداری شد. موش‌های سوری جهت کشت اندام، از آزمایشگاه حیوانات آزمایشگاهی مرکز تحقیقات جهاد دانشگاهی قم تهیه شدند. برای انجام کشت اندام، جانور توسط اتر یا قطع نخاع بی هوش گردید و به طشتک تشریح منتقل و توسط سوزن، فیکس شد. (کلیه لوازم تشریح از قبل توسط آون استریل شده اند). سطح شکمی حیوان را با پنبه ی آغشته به الکل، استریل و سپس با استفاده از پنس و قیچی، سطح شکمی باز شد و بیضه خارج و به پتری استریل حاویHBSS فیلتر شده منتقل و درب آن بسته و به زیر هود لامینار واقع در اتاق کشت برده شد. در زیر هود بیضه ها را به ظرف HBSS جدید منتقل کرده و بیضه ها از اپیدیدیم و بافت چربی اطراف جدا گردید. کشت اندام به روش grid صورت گرفت. در این روش در هر ظرف پتری دیش، یک گرید با سطح مقطع ۱۵x۱۵ میلی متر قرار می گیرد که گوشه های آن خم شده به طوری که پس از قرار گرفتن در ظرف، ارتفاعی حدود ٤ میلی متر داشته باشد. سپس کاغذ های فیلتری با منافذ ۲۲/. میکرومتر بر روی این پایه ها قرار داده می شود به طوری که روی گرید ها را بپوشاند ولی از آن ها بیرون نزند. سپس در داخل ۳ پلیت، محیط کشت DMEM حاوی ۲۰ درصد سرم FBS ریخته شد تا جایی که کاغذ را خیس کند اما از آن بالاتر نزند. سپس غلاف سفید اطراف بیضه ها جدا و به آرامی بر روی کاغذ فیلتر قرار داده شد، به یک پلیت به میزان λ ۱۰۰ هورمون PMSG، به پلیت دیگر به میزان λ ۲۲هورمون تستوسترون اضافه گردید و پلیت سوم حاوی تنها بیضه می باشد. سپس پلیت ها در دمای ۳۷ درجه، CO_2 ۵٪، ۹۵٪ هوا و ۹۸-۹۵٪ رطوبت، به مدت ۵ روز انکوبه گردید و یک روز در میان محیط کشت و هورمون های داخل پلیت ها خارج و محیط کشت و هورمون تازه اضافه شد. پس از گذشت ۵ روز بافت‌ها از داخل محیط کشت خارج و به مدت دو ساعت در داخل ظرف شیشه ای حاوی بوئن قرار گرفت(Fixation). بافتها به مدت ۲ ساعت درون بوئن فیکس شدند.پس از آن توسط آب مقطر دوبار تقطیر چندین بار شستشو داده شدند و رنگ زرد بوئن تا حدی زدوده شد.

مراحل آماده سازی بافتی عبارت بودند از:

تثبیت در بوئن: تثبیت یا فیکساسیون به طور کلی عبارت است از کشتن ناگهانی و همزمان سلول های بافت به نحوی که حتی الامکان شکل و ترکیبی مشابه آنچه در زمان حیات دارا بودند را حفظ نمایند.

آبگیری: الکل‌های صعودی (۷۰ ،۸۰، ۹۵، ۹۵،۱۰۰، ۱۰۰، ۱۰۰) هر کدام به مدت یک ساعت.

شفاف‌سازی: توسط زایلن ۱، ۲ و ۳ هر کدام به مدت یک ساعت.

پارافین‌دهی:پارافین ۱، ۲ ساعت و پارافین ۲، ٤ ساعت(این عمل به منظور جایگزین شدن پارافین مذاب با عامل شفاف کننده انجام می گیرد. قالب گیری موفقیت آمیز مستلزم آن است که بافت به مدت کافی در حمام پارافین باقی بماند).

قالب گیری: پس از نفوذ کامل پارافین در بافت آن از پارافین مذاب خارج شد و در قالب‌های مخصوص فلزی (که از پهلوی هم قرار دادن دو میله فلزی به شکل L ساخته می شوند) قرار داده شد و توسط پارافین درون قالب پر گردید و پس از سرد شدن و جامد شدن پارافین بلوکهای مکعبی حاوی نمونه بافتی به دست آمد.

برش‌گیری توسط دستگاه میکروتوم: به قطر ٦-۷ میکرومتر (برای تهیه مقاطع بسیار نازک از نمونه‌های بافتی که درون بلوک‌های پارافین قالب‌گیری شده‌اند، از دستگاه برش گیری موسوم به میکروتوم استفاده گردید). قرار دادن نوار های پارافین حاوی نمونه در داخل بن ماری جهت صاف شدن و باز شدن چروک‌ها و پس از آن بر روی لام.

رنگ‌آمیزی: روش رنگ‌آمیزی هماتوکسیلین-ائوزین (مایر) بود. این روش برای رنگ‌آمیزی هسته و سیتوپلاسم به کار می‌رود. رنگ هماتوکسیلین هسته را به رنگ بنفش در آورده و ائوزین سیتوپلاسم را صورتی متمایل به نارنجی می‌نماید. پس از پایان رنگ آمیزی لام‌ها را از ظرف مربوط به رنگ آمیزی خارج گردید و با استفاده از چسب انتلان بر روی آنها لامل گذاشته شد و پس از گذشت مدت مورد نیاز و محکم شدن لامل، لام‌ها مورد بررسی میکروسکوپی و هیستولوژیکی قرار گرفتند. برای بررسی میزان رشد و تکثیر سلول‌های زنده، هر کدام از خانه‌های مورد نظر با میکروسکوپ اینورت (leica آلمان) مشاهده و توسط دوربین دیجیتال متصل به میکروسکوپ (INFINITYI کانادا) با بزرگنمایی‌های مختلف عکس گرفته شد. جهت شمارش سلول‌ها، ۱۰ میدان میکروسکوپی با لنز شیئی ٤۰X به صورت تصادفی انتخاب، و تعداد سلول‌ها در هر میدان شمارش و میانگین آن گرفته شد و این کار تا سه بار تکرار، و هر دفعه در چهار خانه تکرار شد.

تجزیه و تحلیل آماری: تمام مقادیر پس از سه بار تکرار به صورت Mean ± SEM ارایه شده است. مقایسه میانگین‌ها با استفاده از نرم افزارSPSS۱۸ در P< 0.001, P<0.01, P<0.05 با در نظر گرفتن انحراف معیار (SE) با استفاده از آنالیز واریانس یک طرفه (one-way ANOVA) و تست توکی (Tukey) انجام گردید و سپس با استفاده از نرم افزار Excel هیستوگرام‌ها ترسیم شدند.

نتایج

بررسی اسپرماتوگونی نوع A در شرایط in vitro: اسپرماتوگونی A سلولی بیضی شکل و چسبیده به جداره لوله‌های منی‌ساز و کمرنگ می‌باشد. در بررسی سلول‌های اسپرماتوگونی A تحلیل های آماری کاهش معنی داری را در گروه تجربی ۱ و در گروه تجربی۲ (P< ۰/۰۰۱) نشان می-دهد (شکل ۱(۱) ، شکل ۲).

بررسی اسپرماتوگونی نوع B در شرایط in vitro: اسپرماتوگونی نوع B سلول‌هایی با هسته کروی هستند که فاصله بیشتری از جداره دارند و شبکه کروماتین در آنها منظره دانه‌دانه‌ای را نشان می‌دهد و به شدت رنگ می‌گیرند. در بررسی سلول‌های اسپرماتوگونی B تحلیل‌های آماری تغییر معنی داری را بین گروه‌های تجربی و نشان نمی‌دهد. (شکل ۱(۲)، شکل ۲)

بررسی اسپرماتوسیت در شرایط in vitro: اسپرماتوسیت اولیه بزرگترین سلول اسپرماتوژنیک بیضه‌ای می‌باشد، آنها فاصله بیشتری از جداره دارند. در بررسی سلول‌های اسپرماتوسیت تحلیل های آماری افزایش معنی‌داری را در

گروه تجربی ۲ (P<۰,۰۰۱) نشان می‌دهد. (شکل ۱(۳)، شکل ۲)

بررسی اسپرماتید در شرایط in vitro: اسپرماتیدها با انجام فرایندی به نام اسپرمیوژنز تبدیل به اسپرم می شوند. اسپرماتید در مراحل انتهایی (آکروزومی) سلولی کشیده است که رنگ پذیری بالایی دارد و تاژک در حال تشکیل است. در بررسی سلول‌های اسپرماتید تحلیل‌های آماری افزایش معنی داری را در گروه تجربی۲ (P<۰/۰۰۱) نشان می‌دهد. (شکل ۱(٤)، شکل ۲)

بررسی اسپرم در شرایط in vitro: وقایع اصلی در فاز انتهایی (بلوغ یا رسیدگی) شامل جدا شدن و فاگوسیتوز شدن سیتوپلاسم اضافی اسپرماتیدها توسط سلول‌های سرتولی است. در بررسی سلول های اسپرم تحلیل های آماری افزایش معنی‌داری را در گروه تجربی ۲ (P<۰/۰۰۱) نشان می‌دهد. (شکل ۱(۵)، شکل ۲)

بررسی سلول سرتولی در شرایط in vitro: سلول‌های سرتولی هسته مثلثی شکل دارند و در داخل هسته آنها یک یا چند هستک مشخص دیده می‌شود. حدود مرز سیتوپلاسمی آنها مشخص نمی‌باشد و سیتوپلاسم آنها در بین سلول های اسپرماتوژنیک پخش است. در بررسی سلول های سرتولی تحلیل های آماری کاهش معنی داری را در گروه‌های تجربی۱ و ۲ (p<۰/۰۰۱) نشان می‌دهد. (شکل ۱(٦)، شکل ۲)

بررسی سلول لایدیگ در شرایط in vitro: سلول‌های لیدیگ سلول‌هایی کروی بوده که در بین لوله‌های منی ساز واقع شده اند.در بررسی سلول‌های لایدیگ تحلیل‌های آماری کاهش معنی‌داری را در تمام گروه های تجربی ۱و۲ (p<۰/۰۰۱) نشان می‌دهد. (شکل ۱(۷) ، شکل ۲)

بررسی لوله‌های سمینیفر در شرایط in vitro: گونوسیت-های ثانویه با سلول‌های پشتیبان در تشکیل طناب های جنسی مشارکت دارند، طناب های جنسی تا زمان بلوغ به صورت توپر باقی مانده و در آن زمان دارای مجرا شده و تحت عنوان لوله های منی‌ساز (لوله‌های سمینیفر) نامیده می‌شوند. در بررسی لوله های سمینیفر تحلیل های آماری کاهش معنی‌داری را در گروه های تجربی۱ (p<۰/۰۱) نشان می‌دهد. (شکل ۱(۸) ، شکل ۲).

شکل ۱ـ مقایسه تعداد سلول‌ها در گروه کنترل و تجربی : ۱) اسپرماتوگونی A، ۲) اسپرماتوگونی B، ۳) اسپرماتوسیت، ٤) اسپرماتید ۵) اسپرم، ٦) سرتولی، ۷) لایدیگ، ۸) سمینیفر، P<0.001 ***، P<0.01 **، P<0.05 *، M ± SEM

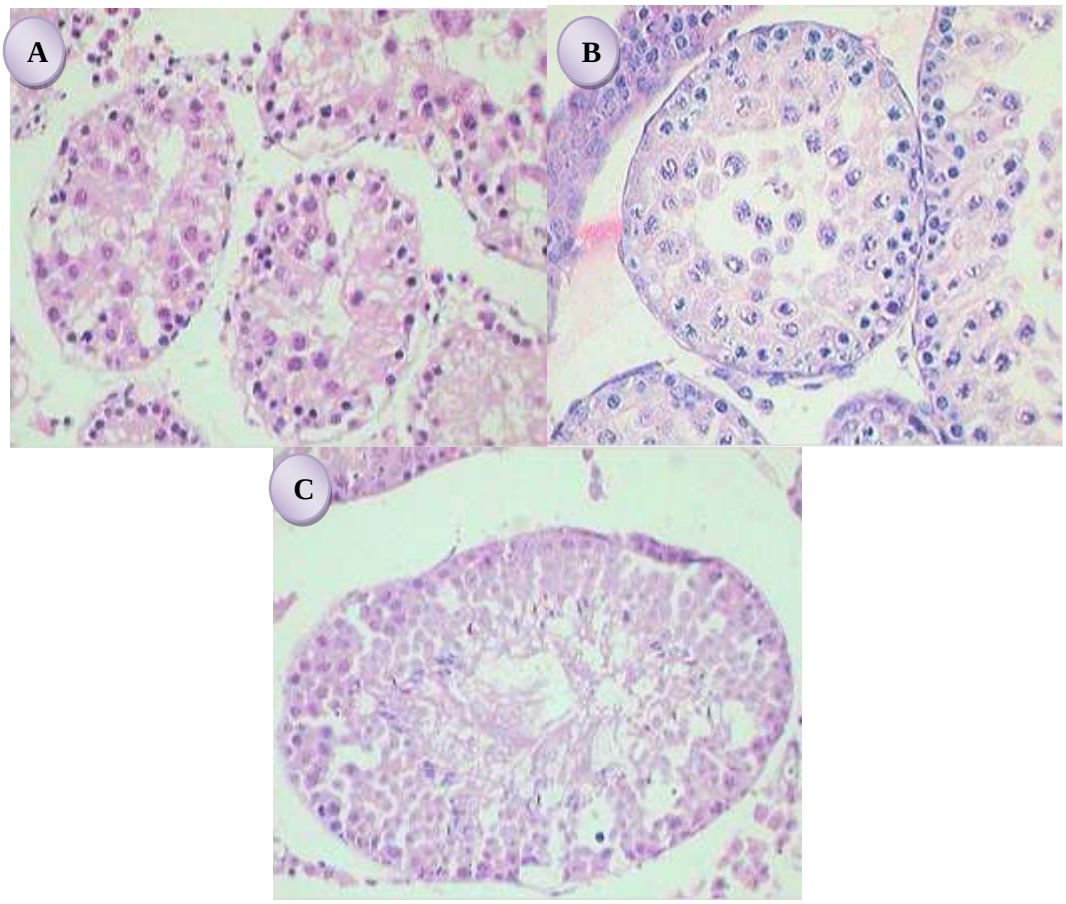

شکل ۲ـ فتومیکروگراف مقطع بیضه نابالغ A) گروه کنترل، B) گروه تجربی (تستوسترون) با دوز متوسط (۲۲ میکرولیتر)، C) گروه تجربی (PMSG) با دوز متوسط (۱۰۰ میکرولیتر)، بزرگنمایی ٤٠٠X

بحث

کشت اندام بیضه موش نابالغ نژاد NMRI به عنوان یک مدل زیستی آزمایشی و در دوزهای مشخصی از هورمون PMSG در محیط کشت نشان داد که این هورمون اثر قابل توجهی بر روی سلول‌های اسپرماتوژنز دارد.

اسپرم‌سازی شامل مراحل پیچیده و دقیق تمایز سلولی در پستانداران است، که در سن بلوغ آغاز شده و در طول زندگی تولیدمثلی ادامه می‌یابد که در نتیجهٔ آن سلول‌های بنیادی، تقسیم شده و حاصل تقسیمات میوزی، اسپرماتیدهای هاپلوئیدی است که در بیضه و اپیدیدیم تغییرات اساسی روی آنها صورت گرفته تا اسپرمی با عملکرد کامل ایجاد شود. هورمون‌ها اثر تحریکی مهمی بر اسپرماتوژنز دارند [۳]. اسپرماتوژنز، فرآیندی ضروری در قدرت باروری مردان و تولیدمثل انسان است، و روند پیچیده‌ای است که عملکرد صحیح آن، مستلزم عملکرد همزمان فاکتورهای آندوکرین و پاراکرین و میانکنش سلول-های اسپرماتوژنیک و سرتولی می‌باشد. هورمون LH، تستوسترون و هورمون FSH، کنترل کننده‌های اصلی اسپرماتوژنز هستند [۱۷].

هورمون FSH متعلق به خانواده هورمون‌های گلیکوپروتئینی شامل LH،TSH و hCG است. این هورمون‌ها،

هترودایمرهای غنی از اسید آمینه سیستئین و پل‌های دی-سولفید می‌باشند و تفاوت این هورمون‌ها، در زیر واحد بتای آنها است. این هورمون از هیپوفیز آزاد شده به گیرنده خود در سطح سلول‌های سرتولی متصل می شود و مسیرهای متعدد انتقال پیام را در داخل این سلول‌ها طی می‌کند. اتصال FSH به سلول‌های سرتولی، سبب سنتز پروتئین متصل شونده به آندروژن (ABP) می‌شود.ABP گلیکوپروتئینی است که متصل به تستوسترون شده و غلظت‌های بسیار بالایی از تستوسترون تولید شده توسط سلول‌های لیدیگ را در موضع اسپرماتوژنز ایجاد می‌کند [۵]. بر خلاف موش‌های بالغ، در موش های نوزاد، تزریق هورمون FSH سبب القای اسپرماتوژنز و بلوغ زودرس گردید [۷]. مطالعات نشان داده است که در موش‌های با اسپرماتوژنز طبیعی، تزریق هورمون FSH نه تنها اثر مهاری بر اسپرماتوژنز نداشته، بلکه سبب حمایت از مراحل بعدی تمایز سلولی می‌شود [٦]. نتایج حاصل از این تحقیق بیانگر پیشرفت روند بلوغ سلول‌های اسپرماتید در گروهی که هورمون PMSG حضور داشت بود. اما بررسی‌هایی نشان داده‌اند که تزریق این هورمون اثر منفی روی غلظت، تحرک و مورفولوژی اسپرم دارد [٤]. در کار تحقیقاتی انجام شده هورمون PMSG سبب تحریک اسپرماتوژنز شده و سلول‌های اسپرماتوگونی A تبدیل به اسپرماتوگونی B و اسپرماتوگونی B تبدیل به اسپرماتوسیت‌ها شده‌اند. در محیطی که هورمون PMSG تزریق شده بود افزایش معنی‌داری در تعداد اسپرماتوسیت، اسپرماتید و اسپرم در گروه نابالغ مشاهده گردید. حضور هورمون PMSG سبب شروع فرآیند اسپرماتوژنز و بلوغ اسپرماتوزوآ شد. در صورتیکه در گروهی که هورمون تستوسترون به تنهایی حضور داشت بلوغ اسپرماتوزوآ مشاهده نگردید. گزارش‌های موجود، حاکی از این است که روند اسپرماتوژنز به یک سری تداخل‌های سلول به سلول بستگی دارد [١٤].

در این میان می‌توان به تداخل عمل سلول‌های لایدیگ و سرتولی اشاره نمود. تحقیقات نشان می‌دهد که فقدان سلول‌های لایدیگ و کاهش ترشح اکسی توسین توسط سلول‌های لایدیگ به افزایش تخریب اسپرماتوسیت ها منجر می‌شود [۹]. FSH عملکرد سلول لیدیگ را بوسیله یک مکانیسم غیرمستقیم القا می‌کند، که احتمالا مربوط به آزادسازی فاکتورهای پاراکرینی از سلول‌های سرتولی در اثر تحریک مستقیم FSH است [۱۰]. در تحقیق صورت گرفته با وجود حضور هورمون PMSG در محیط تعداد سلول‌های سرتولی و لایدیگ در تمام گروه به طور معنی‌داری کاهش یافته است که می‌توان دلیل آن را ناشی از عدم آزادسازی فاکتورهای پاراکرینی از سلول‌های سرتولی در اثر تحریک مستقیم FSH دانست. در پژوهشی که توسط Tesarik صورت گرفت نتایج بررسی‌ها در تولید تستوسترون بوسیله سلول‌های لیدیگ نشان می‌دهد که تولید تستوسترون در سطح پایه محیط کشت، مشروط بر حضور FSH است و حضور تستوسترون و LH به تنهایی برای اسپرماتوژنز کافی نیستند. در واقع، در تقابل با نقش خوب محرز شده تستوسترون در حفظ اسپرماتوژنز در بیضه‌های پستانداران بالغ، چندین گزارش نشان می‌دهند که تستوسترون به طور منفی شروع اسپرماتوژنزها را تحت تأثیر قرار می‌دهد [۱۵]. در تحقیق انجام شده در گروهی که تستوسترون به تنهایی تزریق شده بود هیچ افزایش معنی‌داری در گروه نابالغ مشاهده نگردید. در تحقیقی نشان داده شده است که FSH سبب تغییرات ویژه‌ای در هسته نظیر تراکم هسته، مهاجرت محیطی و برجستگی هسته در اسپرماتید های انسان می شود. به عبارت دیگر، رشد دم در اسپرماتید گرد، تسریع تقسیمات میتوزی، تراکم هسته و طویل شدن اسپرماتید گرد وابسته به FSH است [۱۵]. در تحقیق حاضر این هورمون (PMSG) سبب تبدیل اسپرماتیدها به اسپرم و بلوغ آنها گردیده است.

نتیجه‌گیری

به طور کلی نتایج این طرح تحقیقاتی افزایش تعداد سلول-های اسپرماتوسیت، اسپرماتید و اسپرم را در گروه نابالغ با تزریق هورمون PMSG بیان می‌دارد. می‌توان با تزریق این هورمون در محیط کشت در شرایط in vitro موجب افزایش تعداد سلول‌های جنسی گردید.

منابع

۱- گایتون و هال.، ترجمه ارجمند، ۱۳۹۱. فیزیولوژی پزشکی گایتون، ویرایش ۱۱

2- Barker G. (2002), Clinical management of male infertility: Endocrinology of male Reproduction. Endotext, 7.

3- Barrat C.L.R., Grudzinsky J.G., Yovich J.L. (1995), Spermatogenesis in gametes:the spermatozoon. Cambridge University Press: Cambridge, 245-251.

4- Delbes G., Levacher C., Habert R. (2006), Estrogen effects on fetal and neonatal testicular development. *Reproduction*, 132(4):527-538.

5- Fan Q.R., Hendrickson W.A. (2005), Structure of human folliclestimulating hormone in complex with its receptor. *Nature*, 433(7023): 269-277.

6- Jafarian A., Akhondi M.M., Pezhhan N., Sadeghi MR., Zarnani AH., Salehkhoh SH. (2008), Stimulatory Effects of Estradiol and FSH on the Restoration of Spermatogenesis in Azoospermic Mice. *Journal of Reproduction and Infertility*, 9(4): 317-324.

7- Kula K., Walczak-Jedrzejowska R., Slowikowska Hilczer J., Oszukowska E. (2001), Estradiol enhances the stimulatory effect of FSH on testicular maturation and contributes to precocious initiation of spermatogenesis. *Molecular Cell Endocrinology*, 178(1-2): 89-97.

8- Meistrich M.L., Hess R.A. (2013), Assessment of spermatogenesis through staging of Seminiferous tubules. *Method of Molecular Biology*, 927: 299-307.

9- Norman J.F., Way J.M. (1998), Some ecological observation on the use of date pollen in hypothalamic hormones. Endocrinol. *Journal of Chemical Ecology*, 2: 532-548.

10- Shaughnessy P.J.O., Monteiro A., Verhoeven G., De Gendt K., Abel M.H. (2010), Effect of FSH on testicular morphology and spermatogenesis in gonadotrophin-deficient hypogonadal mice lacking androgen receptors. *Reproduction and Fertility*,139: 177-184.

11- Popova E., Krivokharchenko A., Ganten D., Bader M. (2002), Comparison between PMSG and FSH induced superovulation for the generation of transgenic rats. *Molecular Reproduvtion and Development*, 63: 177- 182.

12- Rajender S., Singh L., Thangaraj K. (2007), Phenotypic heterogeneity of mutations in androgen receptor gene. *Asian Journal of Andrology*, 9(2): 147-179.

13- Sanborn, BM., Steinberger, A., Tcholakian, R.K., Steinberger, E. (1997), Direct measurement of androgen receptors in cultured Sertoli cells. *Steroids*, 29: 493-503.

14- Sharp R.M. (2006), Intratesticular factors controllingtesticular function. Biology of reproduction, Edinburgh, Scotland, 30: 29-49.

15- Tesarik J., Guido M., Mendoza C. (1998), Human spermatogenesis in vitro: Respecive effect of follicle –stimulating hormone and testosterone on meiosis,spermiogenesis,and sertoli cell apoptsis. *Journal of Clinical Endocrinologyand Metabolism*, 83: 4467-4473.

16- Todehdehghan F., Motedayen M.M. (2010), Evaluation of embryo production potency in four laboratory mice strains in response to gonadotropin hormones. *Iranian Journal of Biology*, 5:688-693.

17- Walker W.H., Cheng J.(2005), FSH and testosterone signaling in sertoli cells. *Reproduction*, 130(1): 15-28.