هیستومورفولوژی و هیستوشیمی قسمت رأسی کلیه در میش ماهی خلیج فارس (*Argyrosomus hololepidotus*)

حسن مروتی*، محمدتقی شیبانی، مسعود ادیب مرادی، سلمان سلطانی

گروه علوم پایه، دانشکده دامپزشکی، دانشگاه تهران، ایران
*مسئول مکاتبات: hmorovvati@ut.ac.ir

تاریخ دریافت: ۹۴/۱۲/۱۵ تاریخ پذیرش: ۹۵/۳/۶

چکیده

خانواده شوریده ماهیان و گونه میش ماهی *Argyrosomus hololepidotus* به جهت داشتن پروتئین زیاد و با ارزش، یکی از ارزشمندترین آبزیان خلیج فارس، دریای عمان و سواحل خوزستان می‌باشد. بافت‌های لنفاوی از مهمترین بافت‌های بدن ماهیان می باشند که شناسایی آنها در وضعیت سلامت و بیماری دارای اهمیت است. ماهیان فاقد عقده لنفاوی هستند و بر خلاف پستانداران در حفره میانی استخوان‌های آنها، بافت خون‌ساز وجود ندارد و لذا خون‌سازی به طور عمده در طحال و کلیه آنها انجام می‌شود. در این پژوهش تعداد ٦ قطعه میش ماهی از سواحل خلیج فارس تهیه گردید. از اندام پرونفروز نمونه‌هایی به ضخامت حداکثر ۵ میلی‌متر تهیه و در فرمالین بافر ۱۰ درصد فیکس شدند. سپس برش‌هایی به ضخامت ٦-۵ میکرون آماده گردیده و پس از رنگ آمیزی H&E، ساختار کپسول و بافت پارانشیم پرونفروز مورد مطالعه بافت شناسی قرار گرفت. جهت تأیید نتایج و یافته‌های این رنگ آمیزی، از رنگ آمیزی اختصاصی نقره نیز استفاده گردید. نتایج میکروسکوپیک نشان داد که ساختار بافتی رأس کلیه میش ماهی شامل بافت خونساز، بافت لنفوئیدی و لوله‌های کلیوی است. بافت لنفوئیدی رأس کلیه هم دارای داربستی از بافت همبند رتیکولر و پارانشیمی از سلول های لنفوسیتی بود.

کلمات کلیدی: پرونفروز، میش ماهی، هیستوشیمی

مقدمه

خانواده شوریده‌ماهیان و گونه میش‌ماهی *Argyrosomus hololepidotus*، به علت میزان پروتئین بالا و ارزشمند، یک منبع غذایی با کیفیت و مرغوب و یکی از ارزشمندترین آبزیان خلیج فارس، دریای عمان و نیز سواحل خوزستان است. این گونه دارای هماوری بالا، پراکندگی وسیع، تحمل شوری زیاد، سرعت رشد بالا در مرحله جوانی [۱۱] و دارای قابلیت تکثیر در کارگاه‌های تکثیر می‌باشد [۱۸]. یکی از مهم‌ترین بافت-های بدن ماهیان، بافت‌های لنفاوی است که شناسایی آنها در وضعیت سلامت و بیماری، بسیار پر اهمیت است. ماهیان فاقد عقده لنفاوی بوده و بافت‌های لنفاوی در قسمت رأسی کلیه‌ها (پرونفروز) و طحال متمرکز می-باشند. همچنین بافت‌های لنفوئیدی وابسته به مخاطات در ناحیه زیر بافت پوششی دستگاه گوارش آنها نیز وجود دارند. بر خلاف پستانداران، در ماهیان عقده لنفاوی وجود نداشته و در حفره میانی استخوان‌های آنها، بافت خون‌ساز نیز وجود ندارد، بنابراین خون‌سازی غالباً در طحال و کلیه آنها انجام می‌گیرد [۱]. کلیه رأسی در ماهیان، منبع لکوسیت‌ها است؛ لذا این قسمت، گاهی در مطالعات آزمایشگاهی برای مطالعه لنفوسیت‌ها مورد استفاده قرار می‌گیرد [۵].

مواد و روش کار

در این مطالعه تعداد ٦ قطعه میش ماهی معمولی (شکل ۱) سالم با طول میانگین ۳۵±۵ سانتیمتر به صورت تازه

صید شده از سواحل خلیج فارس (شکل ۲) تهیه گردید. پس از بررسی ماکروسکوپی، به منظور مطالعات میکروسکوپی از پرونفروز، نمونه‌هایی به ضخامت حداکثر ۵ میلی‌متر تهیه و در فرمالین بافر ۱۰ درصد فیکس شدند. جهت تهیه مقاطع میکروسکوپی از نمونه-های مورد نظر به روش معمول تهیه مقاطع بافتی عمل شد و برش‌هایی به ضخامت μ ٦-٥ آماده گردید. برش‌ها پس از رنگ‌آمیزی H&E مورد مطالعه هیستولوژی قرار گرفتند. مطالعه هیستولوژی و هیستوشیمی با بررسی ساختار کپسول و همچنین بافت پارانشیم پرونفروز توسط رنگ-آمیزی H&E انجام گرفته و با توجه به نتایج و یافته‌های این رنگ‌آمیزی، جهت تأیید از رنگ‌آمیزی اختصاصی نقره استفاده گردید.

شکل ۱- میش ماهی معمولی خلیج فارس

شکل ۲- محل های صید میش ماهی معمولی از سواحل خلیج فارس

نتایج

بر اساس نتایج میکروسکوپیک، بافت رأس کلیه در میش ماهی شامل بافت خونساز، بافت لنفوئیدی و لوله های کلیوی است. بافت خونساز به شکل مراکزی در نواحی مختلف رأس کلیه میش ماهی دیده شد. پارانشیم بافت خونساز از سیاهرگ‌های سینوزوئیدی و سلول‌های اجدادی تولیدکننده گلبول‌های قرمز بالغ هسته دار تشکیل شده است. گلبول‌های قرمز نابالغ، گرد یا بی قاعده بوده و هسته آنها کروی می‌باشد. هسته این سلول‌ها بازوفیلیک و سیتوپلاسم آنها اسیدوفیلیک می‌باشد. گلبول های قرمز بالغ، بیضی شکل بوده و دارای هسته ای بیضوی می‌باشند.

سیتوپلاسم این سلول‌ها هم ائوزینوفیلیک و هسته آنها بازوفیلیک دیده شد. مراکز تولیدکننده گلبول‌های قرمز توسط بافت همبند نسبتاً سخت کلاژنی به شکل یک کپسول از سایر قسمت‌ها متمایز شده بود. در رنگ‌آمیزی اختصاصی، ماهیت کلاژنی این کپسول به خوبی مشخص شده است. در مواردی نیز گلبول های قرمز بدون کپسول به طور آزاد در بین بافت‌های رأس کلیه قابل مشاهده بود. بافت لنفوئیدی رأس کلیه هم دارای پارانشیمی از سلول-های لنفوسیتی شامل لنفوبلاست‌ها با هسته بزرگ و روشن و لنفوسیت‌ها با هسته کوچک، تیره و کروی همچنین داربستی از بافت همبند رتیکولر مشاهده گردیدند (اشکال ۳ تا ۵).

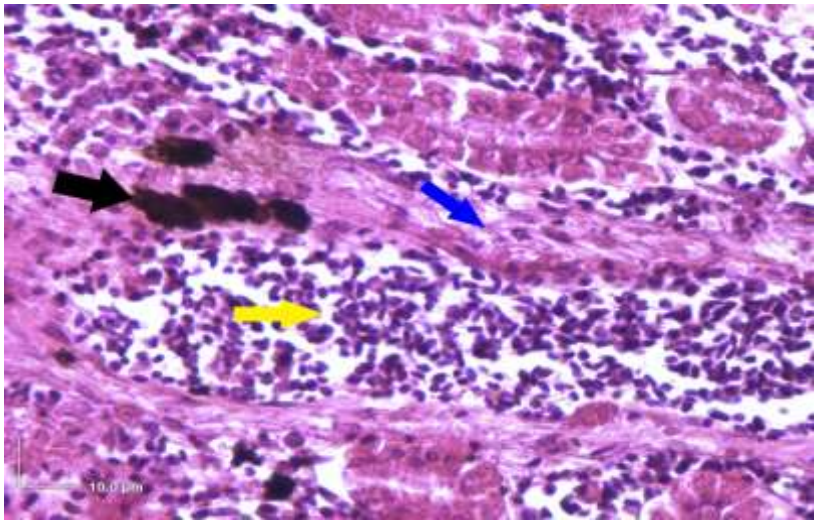

شکل۳- ساختار میکروسکوپی رأس کلیه میش ماهی. کپسول اطراف مرکز خون ساز(پیکان آبی رنگ)، ملانوماکروفاژ(پیکان مشکی)، گلبول های قرمز (پیکان زرد رنگ) (H&E. 40×).

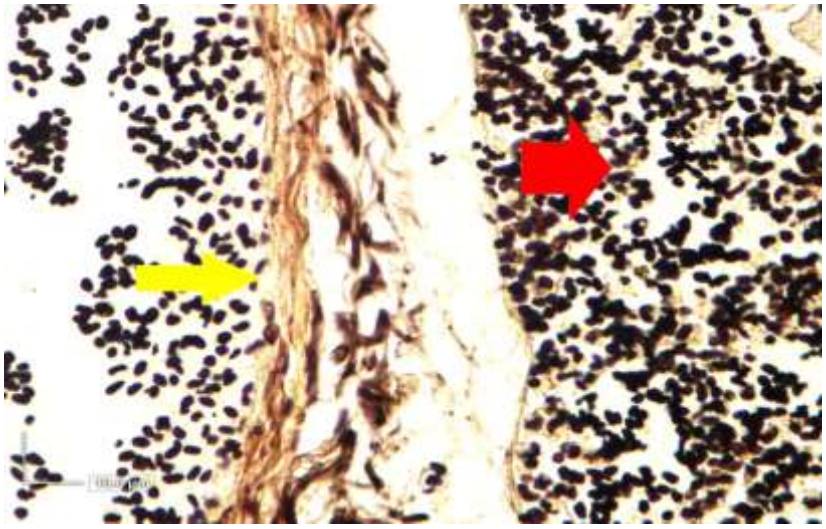

شکل٤- ساختار میکروسکوپی رأس کلیه میش ماهی. کپسول اطراف مرکز خون ساز(پیکان زرد رنگ)، لنفوسیتها (پیکان قرمز رنگ)(٤٠× نقره).

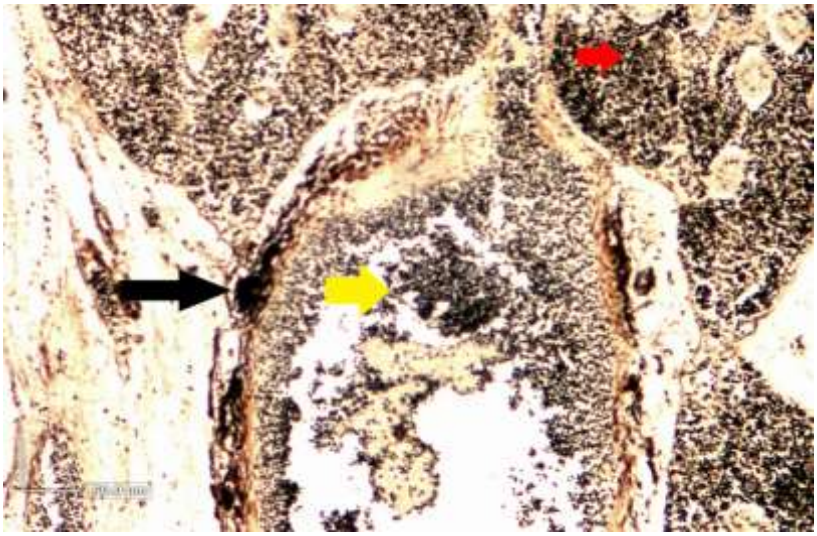

شکل۵- ساختار میکروسکوپی رأس کلیه میش ماهی. کپسول اطراف مرکز خون ساز(پیکان مشکی رنگ)، بافت لنفوئیدی (پیکان قرمز رنگ)، گلبولهای قرمز (پیکان زرد رنگ). (× ۱۰ نقره).

بحث

در ارتباط با بافت شناسی اندام‌های لنفاوی ماهی مطالعاتی توسط برخی محققین دیگر به شرح زیر صورت گرفته است: طی پژوهش میر عالی و همکاران (۱۳۹۲) با رنگ-آمیزی هماتوکسیلین و ائوزین مشخص شد کلیه ماهی صبیتی (*Sparidentex hasta*) به رنگ قرمز تیره، و در مجاورت و امتداد ستون مهره از ناحیه سر تا انتهای پشتی بدن کشیده شده است که این حالت با میش ماهی کاملاً مشابه است. ماهی صبیتی دارای کلیه مزونفریک است این نوع کلیه عموماً در ماهیان استخوانی دیده می شود. از لحاظ مورفولوژی کلیه در ماهی صبیتی نیز همانند میش ماهی از سه قسمت رأس، بدنه و دم تشکیل شده است. در ماهی صبیتی رأس کلیه‌ها کاملاً مجزا و متقارن است، این ناحیه دارای پهنای کمی می‌باشد. در قسمت میانی کلیه‌ها کاملاً به یکدیگر اتصال دارند. پس از بدنه، ناحیه دمی قرار گرفته که مانند میش ماهی باریک و کشیده است. همچنین کلیه در ماهی صبیتی از دو قسمت بافت خونساز و دفعی تشکیل شده است. دو بخش پشتی و رأسی کلیه در بافت تشکیل دهنده دارای تفاوت می باشند. وجود سلول‌های خونی در مقاطع تهیه شده از رأس کلیه بیانگر نقش خونساز این بافت در کلیه ماهی صبیتی می‌باشد [۳]. در تحقیقی دیگر توسط قهرمان‌زاده و همکاران (۱۳۹۳) کلیه ماهی سفید (*Rutilus frisii kutum*) اندامی باریک، طویل و به رنگ قرمز تیره بود که در ناحیه پشتی دیواره بدن، درست در زیر ستون مهره‌ها کشیده شده است. کلیه این ماهی از قسمت جلویی، میانی و پشتی تشکیل شده است. کلیه قدامی محل تجمع بافت خونساز می‌باشد که تا کلیه میانی و خلفی کشیده شده بود اما توزیع آن در این قسمت-ها کمتر است. لوله‌های کلیوی در تمام قسمت های کلیه دیده شد اما تراکم آنها در قسمت پشتی بیشتر بود [۲]. در طی پژوهش لین و همکاران(۲۰۰۵) بر روی ماهی شانک زرد بالله (*Acanthopagrus latus*) که به روش هیستوشیمی و هیستولوژی انجام شد، مشاهده شکل شناسی کلیه رأسی این ماهی عملکرد اختصاصی خونسازی و لنف‌سازی را نشان داد که مشخصه ساختار کلیوی ندارد. توزیع سلول های لنف ساز با دیگر گونه های ماهی معمول پژوهش شده متفاوت بود. به طور خاص، سلول‌ها تمایل به تمرکز کانونی در نزدیک عروق داشتند که بر خلاف حالت معمول در ماهی های دیگر بود. این امکان که کانون لنف‌ساز که برای آن اهمیت کاربردی فرض شده بود با نتایج حاصل از آزمایش‌های

بیوشیمیایی آنزیم حمایت شد. مراکز ملانوماکروفاژ معمولا در کلیه رأسی یافت شده است و به طور معمول در نزدیکی عروق قرار گرفته بودند، اگر چه آنها گاهی اوقات در پارانشیم نیز مشاهده شدند. بررسی بافتی نشان داد مراکز ملانوماکروفاژ به طور عمده از ماکروفاژها که سیتوپلاسم آنها با باقی مانده‌های فاگوسیت شده زرد آجری رنگ پر شده بود، تشکیل شده است. هر دو ساختار کلیوی و خونساز از لحاظ بافت شناسی در بدنه ی کلیه وجود داشتند. بافت خونساز در منطقه بینابینی احاطه کننده اطراف لوله های کلیوی واقع شده است. در این منطقه از سلول‌های خونساز، ماکروفاژها، لکوسیت های دانه دار، لنفوسیت‌ها و سلول‌های شبه فیبروبلاست وجود داشتند. سلول‌ها در این کانون خونساز به طور تصادفی توزیع شده بودند و با هیچ سازماندهی بافت شناسی تخصصی محسوسی مشاهده نشدند. مرکز ملانوماکروفاژ یک ساختار معمول در بدنه کلیه است، که با اکثریت بر روی لبه کانون خونساز واقع است، هر چند برخی از آنها در نزدیکی عروق قرار داشتند. هر دو ویژگی‌های مورفولوژیکی و رنگ‌آمیزی آنزیم مرکز ملانوماکروفاژ در آنچه در کلیه رأسی یافت شد مشابه بودند [١٤]. طی تحقیقی توسط منکه و همکاران (۲۰۱۱) بر روی گورخر ماهی، کلیه گورخرماهی در محل پشت صفاق، در قسمت شکمی ستون فقرات قرار داشته و دارای مناطق سر و تنه قابل تمایز می‌باشد. مشابه با کلیه پستانداران، نفرون با گلومرول، لوله‌های پروگزیمال، لوله های دیستال، و مجاری جمع کننده ادراری دارد. با این حال، لوله‌های دیستال به سختی از لوله‌های پروگزیمال و با رنگ آمیزی روتین هماتوکسیلین و ائوزین قابل تشخیص هستند. بافت بینابینی کلیه حاوی سلول های خونساز است. سلول‌های غدد درون ریز (اینترنرنال و سلول های کرومافین) در امتداد عروق بزرگ در قسمت قدامی کلیه یافت می شوند [١٦]. در پژوهشی که توسط آقای چرمی و همکاران (۲۰۱۰) که بر روی کلیه فیل ماهی (*Huso huso*) و ماهی خاویاری ایرانی (قره برون) (*Acipenser persicus*) به صورت مورفولوژیکی و هیستولوژیک صورت گرفت، کلیه فیل ماهی جوان و قره برون متشکل از دو لوب است که سیلندری و باریک و طولانی می‌باشند. کلیه‌ها دارای سه بخش هستند: سر کلیه که منحصراً از بافت خون‌ساز و جزایر بافت اینترنرنال عاری از لوله‌های کلیوی و گلومرول‌ها تشکیل شده است. این ساختار در بدنه تغییر می کند و در آن بافت خون ساز به تدریج کاهش می‌یابد، اما تعداد لوله‌ها و گلومرول‌ها افزایش می‌یابد. در قسمت دمی (عقبی) کلیه پراکندگی بافت خون ساز به طور کامل کاهش می یابد و توسط گلومرول‌های متعدد و لوله‌های پیچیده جایگزین می‌شود. بافت خونساز میان نفرون‌ها را پر می‌کند. هر نفرون شامل گلومرول است که توسط کپسول بومن، سلول‌های پروگزیمال، دیستال و جمع کننده محصور می‌گردد [۸]. طبق پژوهش الذهبی و همکاران (۱۹۹۸) بر روی کلیه ماهی تیلاپیا (*Sarotherodon galilaeus*)، مشخص شد که کلیه این ماهی از ترکیب عضو لوله‌ای متشکل از تعداد زیادی واحدهای کلیوی (نفرون) شکل گرفته است. هر یک شامل مجموعه جسمک مالپیگی، لوله‌های پروگزیمال، دیستال و جمع کننده ادرار می‌باشند. از میان این لوله ها نیز یک بافت هماتوپوئیتیک تشکیل دهنده اتصال ماتریکسی عبور می‌کند. با این حال، جسمک مالپیگی از یک گلومرول عروقی در داخل کپسول بومن تشکیل شده است. در حالت دوم از سلول‌های سنگفرشی اپیتلیوم تشکیل شده است. بین گلومرول و کپسول بومن فضایی بنام فضای بومن وجود دارد. جسمک کلیوی (مالپیگی) به بخش پروگزیمال از طریق یک بخش گردن کوتاه هدایت می شود. لوله‌های پیچیده پروگزیمال با سلول‌های اپیتلیال مکعبی بزرگ با یک حاشیه مسواکی ائوزینوفیلیک آشکار مشخص می‌شوند. سیتوپلاسم این سلول‌ها ائوزینوفیلیک، در حالی که هسته آنها بازوفیلیک، بزرگ، بیضی شکل و در مرکز قرار گرفته است. هر سلول دارای یک هسته برجسته بازوفیلیک است. لوله جمع کننده ادرار با سلول‌های مکعبی که کمی ائوزینوفیلیک

هستند و هسته‌های کروی و برجسته دارند مشخص شده-اند [٤]. در پژوهشی دیگر توسط بوچر و هافر (۱۹۹۳) بر روی ماهیان سر بزرگ به روش هیستولوژی و هسیتولوژی آنزیمی، کلیه در هر دو جنس این گونه، نفرون‌ها با ساختار تیپیک ماهیان استخوانی آب‌های آزاد بودند. جسمک کلیوی شامل گلومرول‌های عروقی است. بخش گردنی خیلی کوتاه است که نشان دهنده سلول‌های گلومرولی کم با هسته طویل بزرگ و سیتوپلاسم بازوفیلیک است. سلول‌های قطعه نخست لوله پروگزیمال، ستونی است که دارای هسته بازال، تعداد زیادی وزیکول پینوسیتوتیک و حاشیه مسواکی بسیار مشخصی هستند. بخش های نفرون در ارتباط با پارامتر هیستوشیمی آنزیمی ویژه ای ذکر شده است و در تمام موارد، آنزیم های مد نظر منفی بود [٦].

در کاری دیگر توسط ملا و همکاران (۲۰۰۷) بر روی کلیه گرگ ماهی (*Hoplias malabaricus*)، کلیه رأسی این ماهی از انواع سلول‌ها از جمله سلول های پارانشیمی، لنفاوی و بافت خونساز، غدد اینترنال و کرومافین و همچنین تجمع‌های ملانوماکروفاژها تشکیل شده است. لکوسیت‌ها و سلول های قرمز خون در مراحل مختلف بلوغ اکثر سلول‌ها در کلیه رأسی گرگ ماهی بود. این لکوسیت‌ها از نظر ساختاری شبیه به پستانداران بود، اما باید نامگذاری خاص با جزئیات بیشتر صورت گیرد. ملانوماکروفاژها سلول‌های رنگدانه‌ای هستند که می‌توانند به صورت جدا شده و یا دسته‌ای تشکیل دهنده مراکز ملانوماکروفاژی باشند. این مراکز در گرگ ماهی با رنگ آمیزی هماتوکسیلین/ ائوزین به صورت گرانولی و یا مواد رنگدانه ناهمگن (از زرد به قهوه ای تیره) وجود دارند. این سلول‌ها شاخص مثبت برای وجود کربوهیدرات خنثی (رنگ آمیزی PAS) و ملانین (رنگ آمیزی ماسون-فونتانا) می‌باشند. افزایش تعداد مراکز ملانوماکروفاژی در کلیه رأسی گرگ ماهی ($p < ۰/۰۱$) حاکی از افزایش فعالیت فاگوسیتوز در این اندام می باشد [۱۵]. در پژوهش هادی و علوان (۲۰۱۲) درباره کلیه ماهی تیلاپیا زیلی (*Tilapia zillii*)، کلیه از جسمک‌های متعدد کلیوی با گلومرول به خوبی توسعه یافته و یک سیستم لوله‌ای تشکیل شده بود. بخش پروگزیمال توسط سلول‌های اپیتلیال ستونی بلند با هسته بازالی و حاشیه مسواکی واقع در امتداد سلول‌های رأسی پوشیده شده بود. بخش دیستال با، سلول‌های اپیتلیال بزرگ، ستونی نسبتا روشن با هسته مرکزی و حاشیه مسواکی کاهش یافته بود و یا وجود نداشتند مشخص شده بود. مجرای جمع کننده و یا گلومرولی قطورتر از بخش دیستال بود و حاوی سلول های اپیتلیال ستونی با هسته‌های قاعده‌ای و بدون حاشیه مسواکی بود [۱۳].

در پژوهشی دیگر توسط اندو و کیمورا (۱۹۸۲) بر روی کلیه ماهی‌های کپور (*Cyprinus carpio*) و ماهی قرمز (*Carassius auratus*) به روش هیستولوژی و هیستوشیمی، در هر دو ماهی کپور و قرمز، گلومرول‌ها به خوبی عروق رسانی شده و یک مزانژیوم کم رنگ دارند. گردن‌ها سیلندری و کوتاه هستند و با سلول های اپیتلیال مکعبی بازوفیلیک، مشخص شده اند. حاشیه مسواکی در هیچ کدام از لوله‌های دیستال یا جمع کننده مشاهده نشد. هر دو گونه لوله‌های جمع کننده با قطر بیشتر از دیگر بخش‌های لوله‌ای نفرون داشتند [۹].

در مطالعه گرومن (۱۹۸۲) بر روی بافت کلیه رأسی ماهی باس راه راه، کلیه رأسی ادامه نوک تنه کلیه است و شامل بافت خونساز گسترده و یا لنفومیلوئید است اما تعداد کمی لوله کلیوی دارد. چهار نوع سلول خونی اولیه عناصر خونساز را تشکیل می‌دهند: لنفوسیت‌ها، هموبلاست‌ها، اریتروبلاست‌ها (رتیکولوسیت‌ها) و ماکروفاژها.

هموبلاست‌ها غالباً در داخل پارانشیم هستند. این پیش سازهای سلول های خونی در همه جا حاضر، تصور می شود که توانایی تمایز به سلول‌های اریتروئیدی و میلوئیدی را دارند. آنها بزرگترین سلول‌های خونی موجود در باس راه راه، بالغ هستند که در اندازه، برابر مونوسیت-ها در ماهی‌های جوان هستند که یک هسته گرد، اغلب بطور غیرمتعارف واقع شده است، که شامل کروماتین شل

و آزادانه مرتب می‌باشند. رنگ آمیزی سیتوپلاسم به شدت بازوفیلیک است و اغلب شامل واکوئل‌های روشن که نشان دهنده نقش پیش ساز مونوسیت‌ها است. اریتروبلاست ها در چند مرحله از بلوغ دیده می شوند. ملانوماکروفاژها که در کلیه رأسی وجود دارند، هسته غیرمتعارف و تغلیظ شده و یک سیتوپلاسم واکوئوله که شامل اجسام باقی مانده زرد آجری فاگوسیت شده (لیپوفوشین و ملانین)، دارند در باس راه راه این سلول PAS مثبت هستند [۱۲]. بوزیدار و همکاران (۲۰۰۸) با مطالعه مقایسه‌ای بافت شناسی بافت کلیه و طحال ماهی خاردار دریایی پرورشی و وحشی دریافتند که تعداد مراکز ملانوماکروفاژ در کلیه و طحال ماهیان پرورشی به طور معنی‌داری بیشتر بود. آتروفی و تحلیل گلومرولی در کلیه ماهیان پرورشی گزارش شده اما این تفاوت فقط در مورد آتروفی معنی‌دار بوده است [۱۲]. یان و همکاران (۲۰۰٤) درباره تکامل اندام های لنفاوی ماهی فلاندر *P.olivaceus* از زمان خروج از تخم تا ۱۳ ماهگی بررسی نمودند. بر اساس یافته‌ها، وزن ارگان‌های لنفاوی نشان دهنده یک ارتباط نزدیک‌تری با وزن بدن نسبت به سن می‌باشد. تعداد کلی لکوسیت‌ها در اندام های لنفاوی با سن افزایش می‌یابند. طحال و رأس کلیه مخلوطی از جمعیت سلول-های سفید و قرمز دارد که در رأس کلیه، سلول‌های لنفاوی بیشتری وجود دارند [۱۹]. گریس و همکاران (۱۹۸۰)، عنوان کردند که قسمت‌های قدامی و میانی کلیه ماهی کپور علفخوار را می‌توان به صورت ماکروسکوپیک از هم تفکیک نمود. در حالی که در ماهیانی نظیر مارماهی و قزل آلای رنگین کمان تفکیک این دو قسمت از هم با دید ماکروسکوپی امکانپذیر نمی‌باشد [۱۰].

مسگور و همکاران (۱۹۹۵)، به کمک روش‌های هیستوشیمیایی و میکروسکوپ نوری و الکترونی داربست بافت کلیه یک نوع ماهی استخوانی (بریم دریایی) را مورد بررسی قرار دادند [۱۷]. در مجموع با توجه به اینکه از لحاظ بافت شناسی این گونه از ماهی هیچ گونه تحقیقی صورت نگرفته است، لذا نتایج حاصل از این تحقیق در شناخت هرچه بهتر دستگاه لنفاوی از نظر ایمنی مقایسه‌ای و کنترل بهتر بیماری‌ها حائز اهمیت می‌باشد.

منابع

۱- پیغان، رحیم ؛ مشایی، مهرداد (۱۳۸۰). آبزی پروری برای دامپزشکان- مدیریت پرورش ماهی و بیماری‌ها، انتشارات دانشگاه شهید چمران اهواز، صفحات ۲٤-۲۰ و ۳۹-۳۷.

۲- قهرمان زاده، زهرا؛ بانی، علی؛ ایمانپور نمین، جاوید؛ حلاجیان، علی (۱۳۹۳). مقایسه بافت شناسی لوله‌های کلیوی مولدین ماهی سفید *Rutilus frisii kutum* در دو محیط لب شور (دریای خزر) و آب شیرین (رودخانه خشکرود). مجله پژوهش‌های جانوری (زیست شناسی ایران)، ۲۷ (۱)، ۱۳٤-۱٤۲.

۳- میرعالی، آسیه؛ موحدی نیا، عبدالعلی؛ عبدی، رحیم؛ سلاطی، امیرپرویز (۱۳۹۲). بررسی ساختار بافتی کلیه ماهی صبیتی. مجله علمی پژوهشی زیست شناسی دریا، ۵ (۱۸)، ۸۰-۷۱.

4- Al-Zahaby A., Hemmaid K., Carnal A. (1998), The Pollutant Effect of copper, zinc and lead on the histological patterns of fish kidney. *Egyptian Journal of Aquatic Biologyand Fisheries*, 2: 15-41.

5- Black K.D., Pickering A.D. (1998), Biology of farmed fish. (1 stEd). Academic Press. p: 232.

6- Bucher F., Hofer R. (1993), Histological and enzyme histochemical changes in the kidney of male bullhead (cottus gobio) during the spawning period. *Journal of Fish Biology*, 42: 403-409.

7- Bozidar Kurtovic, Emin Teskeredzic, Zlatica Teskeredzic. (2008), Acta Adriat, 49(2): 147-154.

8- Charmi A., Parto P., Bahmani M., Kazemi, R. (2010), Morphological and Histological Study of Kidney in Juvenile Great Sturgeon (*Huso huso)* and Persian Sturgeon *(Acipenser persicus*). American-Eurasian *Journal of Agriculture and Environmental Science*, 7 (5): 505-511.

9- Endo M., Kimura M. (1982), Histological and Enzyme Histochemical Studies on the Nephrons of the Freshwater Fishes, *Cyprinus carpio* and *Carassius auratus*. *Journal of Morphology*, 173: 29-33.

10- Grace M. F. Manning M. J. (1980), Histogenesis of the lymphoid organs in rainbow trout, *Salmo gairdneri*. *Developmental and Comparative Immunology*, 4: 255-264.

11- Griffiths M.H., Heemstra P.C. (2000), An contribution to the taxonomy of the marine fish genus *Argyrosomus (Perciformes: Sciaenidae*),with descriptions of two new species from southern Africa. Ichthyology Bulletin of the J.L.B. Smith Institute of Ichthyology.

12- Groman D. (1982), Histology of the Striped Bass. American Fisheries Society. *Monograph*, 3: ISSN 0362-1715.

13- Hadi A., Alwan S. (2012), Histopathological changes in gills, liver and kidney of fresh water fish, Tilapia zillii, exposed to aluminum. *International Journal of Pharmacology and Life Science* (IJPLS), 3(11): 2071-2081.

14- Lin HT, HY Lin , HL Yang. (2005), Histology and histochemical enzyme-staining patterns of major immune organs in *Epinephelus malabaricus*, *Journal of Fish Biology*, 66(3): 729-740.

15- Mela M., Randi, D.F. Ventura, C.E.V. Carvalho, E.Pelletier, C.A. Oliveira Ribeiro. (2007), Effects of dietary methylmercury on liver and kidney histology in the neotropical fish *Hoplias malabaricus. Ecotoxicology and Environmental Safety*, 68: 426–435.

16- Menke A., Spitsbergen J., Wolterbeek, A., Woutersen, R. (2011), Normal anatomy and histology of the adult zebrafish. *Toxicological Pathology*, 39: 759-775.

17- Meseguer J., Lopez- Ruiz, A., Gracia-Ayala A. (1995), Reticuloendothelial Stroma of the head-kidny from the seawater teleost gilthead *seabream(sparus aurata L*). : An Ultrastructral and cytochemical study. *Anatomical Record*, 241: 303-309.

18- Stephan C., Battaglene R. (1994), Hormone induction and larval rearing of mulloway, *Argyrosomus hololepidotus*. *Aquaculture*, 126: 73-81.

19- Yun Liu, Shicui Zhang, Guoliang Jiang, Dong Yang, Jianhua Lian, Yanwen Yang. (2004), The development of the lymphoid organs of flounder, *Paralichthys olivaceus*, from hatching to 13. *Fish and Shellfish Immunology*, 16: 621-632.