

## تاثیر عصاره الکلی گل آذین درمنه بر روی ترمیم زخم‌های دیابتی رت‌های نر نژاد ویستار

فرشته هراسانی<sup>۱</sup>، غلامحسین واعظی<sup>۲\*</sup>، ویدا حاجتی<sup>۱</sup>

۱- گروه زیست‌شناسی، واحد دامغان، دانشگاه آزاد اسلامی، دامغان، ایران

۲- گروه زیست‌شناسی، واحد علوم و تحقیقات تهران، دانشگاه آزاد اسلامی، تهران، ایران

\*مسئول مکاتبات: gh.vaezi@yahoo.com

تاریخ پذیرش: ۱۳۹۵/۱۲/۱۰

تاریخ دریافت: ۱۳۹۵/۱۰/۱۷

### چکیده

زخم‌های پوستی و زخم پای دیابتی موضوعی مهم در علم پزشکی است. بیماری دیابت یکی از شایع‌ترین بیماری‌های متابولیک غدد درون‌ریز است. درمنه دارای اثرات فارماکولوژیک به ویژه اثر بر روی دیابت است. هدف از انجام این مطالعه، مقایسه اثرات التیام بخش عصاره الکلی گیاه درمنه در فرایند ترمیم و سرعت بسته شدن زخم‌های پوستی در موش‌های سالم و دیابتی می‌باشد. برای انجام این تحقیق، از ۲۰ سر رت نر بالغ استفاده شد. رت‌ها به چهار گروه پنج تایی تحت عنوان گروه کنترل، شم، تجربی ۱ و تجربی ۲ تقسیم شدند. سه گروه از رت‌ها با استفاده از استرپتوزوتوسین دیابتی شدند. در همه گروه‌ها زخمی به طول ۲ سانتی‌متر بر روی پوست ناحیه پشتی حیوانات ایجاد شد. روند ترمیم زخم به صورت ماکروسکوپی و میکروسکوپی مورد بررسی قرار گرفتند. گروه‌های شم و تجربی ۱ نسبت به گروه کنترل ترمیم دیرتری داشته‌اند و التیام زخم در گروه تجربی ۲ که با عصاره درمنه کوهی تیمار شد نسبت به گروه کنترل از سرعت بیشتری برخوردار بوده و مساحت سطح زخم نسبت به سایر گروه‌ها کاهش یافته است. به نظر می‌رسد استعمال موضعی عصاره درمنه موجب تسریع بهبودی زخم در رت‌های دیابتی می‌شود و مواد موجود در درمنه موجب، انقباض سریع‌تر زخم و التیام زخم می‌شود.

کلمات کلیدی: عصاره الکلی، گل آذین درمنه، درمنه، دیابت، زخم‌های پوست، ترمیم زخم، موش.

### مقدمه

تا حد هیپودرم ادامه می‌یابند. هرچه عمق زخم بیشتر باشد مدت زمان ترمیم آن طولانی‌تر می‌شود. مدت زمان ترمیم زخم به عوامل مختلفی وابسته است از جمله نوع زخم و شدت آسیب‌دیدگی، میزان عفونت و وضعیت ایمنی بدن (۷). تحقیقات نشان داده است که میزان استریلیزاسیون و عدم حضور عوامل میکروبی در محیط زخم اثری قابل ملاحظه در تسریع روند بهبود زخم‌ها دارد. همچنین قدرت ایمنی بدن نقش مهمی را در کاهش مدت زمان بهبود زخم بازی می‌کند. بطوری که مشاهده شده است با کاهش قدرت ایمنی بدن این پروسه طولانی‌تر می‌گردد مانند ابتلا به بعضی بیماری‌ها از جمله

پوست بعنوان اولین سد دفاعی بدن همواره در معرض آسیب‌های گوناگون می‌باشد (۴). هرچه شدت صدمه بیشتر باشد میزان آسیب دیدگی نیز بالاتر است. در مقابل بعضی از صدمات پوستی که اغلب آنها مکانیکی می‌باشند پوست دچار آسیب جدی شده که به از هم گسیختگی بافت پوستی منجر می‌گردد (۶). به هر گونه از هم گسیختگی بافت که در اثر ضربه، صدمه و یا هر عامل تخریب کننده دیگر ایجاد شود که منجر به ایجاد اختلال در عملکرد بافت پوست گردد زخم گفته می‌شود (۲). ترمیم هر زخم به شدت آسیب‌دیدگی آن بستگی دارد (۷). بعضی از انواع زخم‌ها سطحی هستند اما بعضی دیگر عمیق‌تر بوده و

بیماری‌های اتوایمیون، ایدز، دیابت و ... که در این بیماری‌ها افراد با نقص یا اختلال سیستم ایمنی بدنشان مواجه می‌باشند. در نتیجه این افراد در ترمیم زخم‌هایشان هرچند سطحی با مشکل روبرو هستند (۳).

دیابت از جمله بیماری‌های شایعی است که بین افراد جهان وجود دارد. در این بیماری، حس لامسه فرد کاهش می‌یابد (خصوصاً در اندام‌های انتهایی) و یا از بین می‌رود به همین دلیل فرد متوجه عوامل آسیب رسان نخواهد شد. زخم‌های سطحی در این افراد به وفور دیده می‌شوند که اغلب آنها بعلت مشکلات ناشی از این بیماری دیر درمان شده و چه بسا پیامدهای ناخوشایندی بدنبال خواهند داشت (۱۰).

در این پژوهش بر آن بودیم تا با استفاده از تأثیر عصاره الکلی گل آذین درمنه و خاصیت آنتی‌اکسیدانی و ضد التهابی ترمیم زخم‌های سطحی از جمله زخم‌های ناشی از بیماری دیابت، میزان عفونت و اثرات مخرب آن را کاهش داده و گامی در راستای بهبود کیفیت زندگی این افراد برداریم. امید است تا با استفاده از این پژوهش دریچه‌ای تازه از دنیای وسیع گیاهان دارویی و استفاده آنها در درمان بیماری‌ها گشوده شده باشد و از آن در تهیه داروهای موثر در درمان زخم استفاده گردد و در معرض استفاده افراد قرار گیرد.

#### مواد و روش کار

در این آزمایش از رت نر نژاد ویستار با وزن ۱۸۰ تا ۲۴۰ گرم استفاده شد. حیوانات در حیوانخانه دانشگاه آزاد اسلامی واحد دامغان با دمای  $22 \pm 2$  درجه سانتی‌گراد با دوره ۱۲ ساعت تاریکی و ۱۲ ساعت روشنایی و رطوبت نسبی ۴۰ تا ۶۰ درصد و با شرایط دسترسی آزاد به آب و غذا نگهداری شدند. حیوانات جهت تطابق با شرایط جدید به مدت ۱۰ روز در

حیوانخانه نگهداری شدند. گروه‌بندی حیوانات بصورت زیر انجام گرفت:

۱- گروه کنترل: شامل ۵ سر موش سالم که پس از ایجاد زخم در این گروه هیچ مرهمی استفاده نشد.

۲- گروه شم: شامل ۵ سر موش که با تزریق درون صفاقی ۵۵ میلی‌گرم بر کیلوگرم استرپتوزوتوسین (STZ) دیابتی شدند و پس از ایجاد زخم در این گروه هیچ مرهمی استفاده نشد.

۱- گروه تک دوز (تجربی اول): شامل ۵ سر موش دیابتی که پس از ایجاد زخم روزانه یکبار با پماد هیدروالکلی گل آذین درمنه- اوسرین به میزان ۵۰۰ میلی‌گرم یک بار تیمار شدند.

۴- گروه دوز مضاعف (تجربی دوم): شامل ۵ سر موش دیابتی که پس از ایجاد زخم روزانه دوبار با پماد هیدروالکلی گل آذین درمنه- اوسرین به میزان ۵۰۰ میلی‌گرم دو بار تیمار شدند.

**الفاء دیابت:** تعداد ۱۵ سر از موش‌ها پس از تزریق درون صفاقی استرپتوزوتوسین (۵۵ میلی‌گرم بر کیلوگرم) محلول در بافر سیترات دیابتی شدند. برای اطمینان ۷۲ ساعت پس از تزریق STZ، خونگیری از سیاهرگ دمی انجام شده و قند خون توسط دستگاه Glucocard ot Sensor سنجیده شد، موش‌هایی که قند خون ناشتای آنها بالای ۳۰۰ بود به عنوان دیابتی در نظر گرفته شدند.

**روش ایجاد زخم در حیوان:** توسط یک سرنگ انسولین، ۰/۸ سی‌سی کلرات هیدرات به صورت داخل صفاقی به رت‌ها تزریق گردید. دلیل انتخاب تزریق داخل صفاقی جذب سریع مواد تزریق شده و ورود آن به سیستم گردش خون حیوان می‌باشد. و سپس رت‌ها بر روی میز جراحی جهت بیهوشی قرار گرفتند. پس از القای بیهوشی موش‌ها به صورت شکمی بر روی میز جراحی قرار داده شدند. موهای بخشی از پشت حیوان به طور کامل توسط تیغ‌های

$$\text{درصد سطح زخم در روز } x = \frac{100 \times \text{سطح زخم در روز } x}{\text{سطح زخم در روز صفر}}$$

$$\text{درصد بهبودی در روز } = 100 - x$$

**آنالیز آماری:** تمامی داده‌ها از نظر آماری با آنالیز واریانس یک طرفه و مقایسه میانگین‌ها توسط آزمون تکمیلی Tukey، توسط نرم‌افزار آماری SPSS مورد تجزیه و تحلیل قرار گرفتند. برای بررسی روند ترمیم زخم‌ها در روزهای تعیین شده طول و عرض زخم‌ها اندازه‌گیری گردید. طول زخم و درصد بهبودی زخم گروه‌های مختلف طی درمان با یکدیگر مقایسه شدند. نتایج آزمایش‌ها به صورت  $\text{Mean} \pm \text{SD}$  گزارش شد. معیار استنتاج آماری  $p \leq 0.05$  در نظر گرفته شد. نهایتاً هیستوگرام‌های مربوطه با استفاده از نرم‌افزار Excel 2009 رسم گردید.

### نتایج

درمان با پماد عصاره گل آذین درمنه به مدت بیست و یک روز، سبب افزایش بافت جوانه‌ای بخصوص در لبه‌های زخم که با کاهش معنی‌دار طول زخم و بهبودی زخم در گروه‌های تجربی ۱ و ۲ نسبت به گروه‌های شم می‌باشد، همراه بوده است. (نمودارهای ۱ و ۲) در تحقیق حاضر به بررسی تغییرات زمان در بهبود زخم در گروه‌های شم، کنترل، تجربی ۱ و تجربی ۲ نیز پرداخته شده است. (نمودارهای ۳ و ۴) مصرف عصاره گل آذین درمنه به صورت پماد پس از دو هفته در گروه تجربی ۱ به طور قابل توجهی در ترمیم زخم و تسریع در کاهش اندازه زخم موثر بوده است. در این پژوهش اثر متقابل زمان و گروه‌های آزمایش نیز بررسی شده است (نمودار ۵).

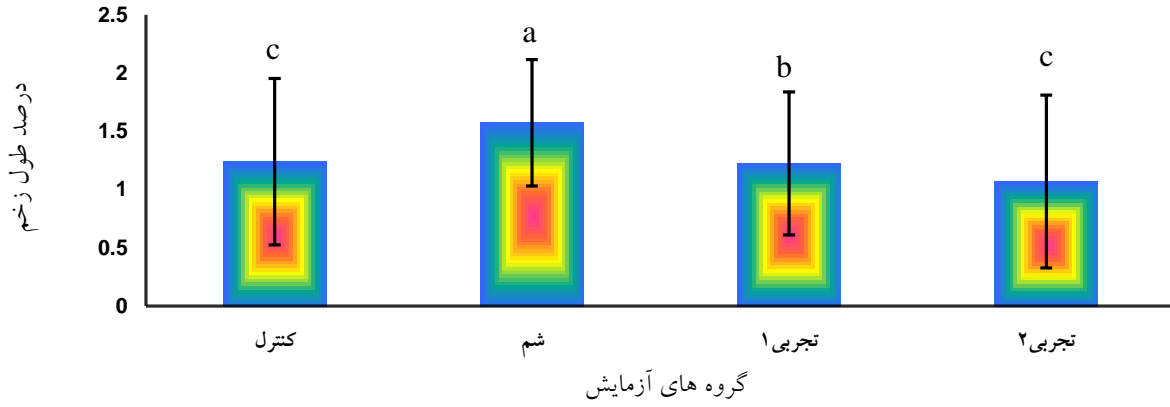
موبیر بعد از استریله کردن تراشیده و تمیز گردید و محل ایجاد زخم با الکل ۶۰درجه، شستشو داده شد. با استفاده از یک شابلون و یک ماژیک نوک باریک، زخم طولی پوستی با طول ۲ سانتی‌متر بر روی ناحیه تراشیده شد ترسیم گردید.

سپس با رعایت کلیه اصول جراحی و با استفاده از قیچی و تیغ اسکالپل شماره ۱۰ زخم پوستی (بریدگی) به عمق ۰/۵ میلی‌متری شامل اپیدرم و درم و هیپودرم به وجود آورده و روز عمل، روز صفر در نظر گرفته شد.

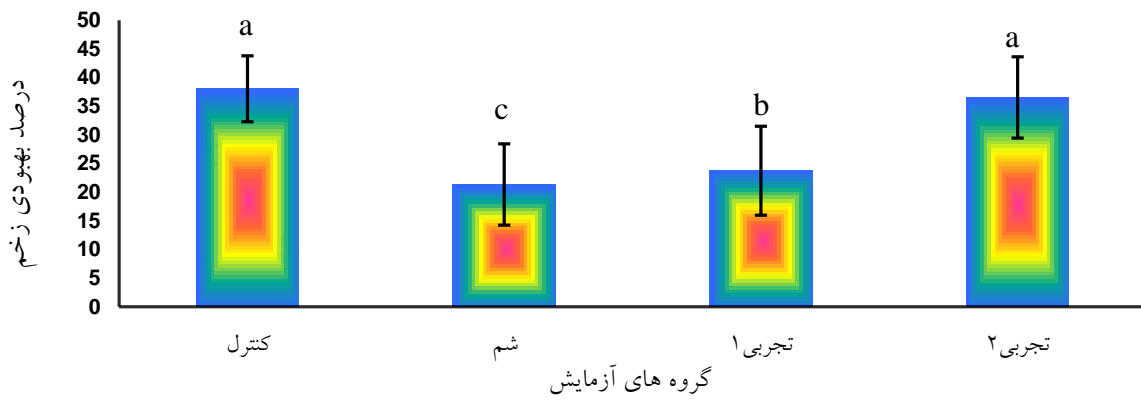
پس از ایجاد هر جراحی محل ایجاد زخم توسط بتادین ضدعفونی گردید و رت‌های مورد آزمایش در محیط گرم قرار می‌گرفتند تا به هوش آیند.

**تیمار:** از روز اول بعد از ایجاد زخم، گروه کنترل تحت درمان با هیچ دارویی قرار نگرفت. گروه شم نیز حیوانات همانطور که گفته شد دیابتی شدند اما تحت درمان با عصاره قرار نگرفتند. استعمال عصاره هیدرو الکلی گزنه بر پایه اسرین در گروه‌های تجربی ۱ و ۲ که هر دو گروه قبلاً دیابتی شده بودند به میزان ۵۰۰ میلی‌گرم یک بار در شبانه روز در گروه آزمایش تک دوز و دوبار در شبانه روز (به فاصله ۱۲ ساعت) در گروه دوز مضاعف در محل زخم استفاده شد.

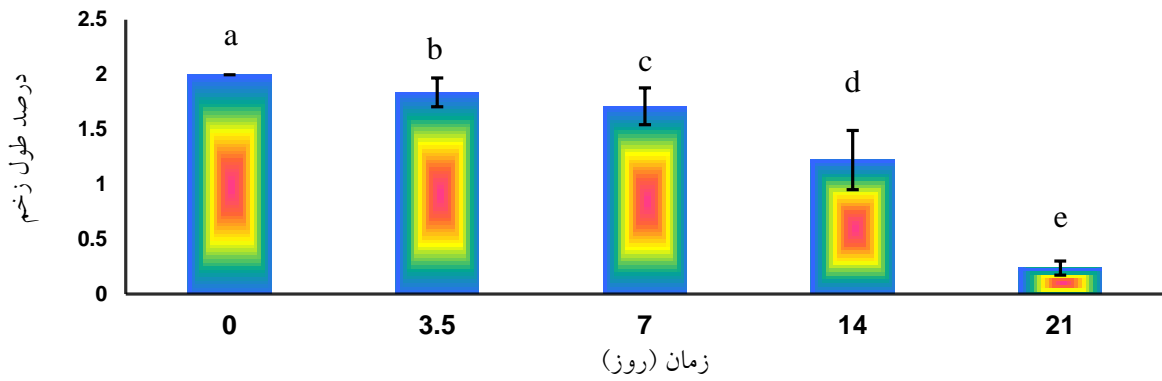
**روش اندازه‌گیری سطح زخم:** سطح زخم و میزان بهبودی زخم در روزهای ۳/۵، ۷، ۱۴ و ۲۱ بعد از ایجاد زخم اندازه‌گیری با کولیس با دقت صدم میلی‌متر محاسبه شد و زمان لازم برای بهبودی کامل زخم بررسی شد اندازه‌گیری ۳ بار پیاپی از هر نمونه و محاسبه میانگین در جداول جداگانه ای از روز ۱ تا ۲۱ آزمایش ثبت گردید و توسط فرمول زیر درصد بهبودی زخم محاسبه گردید.



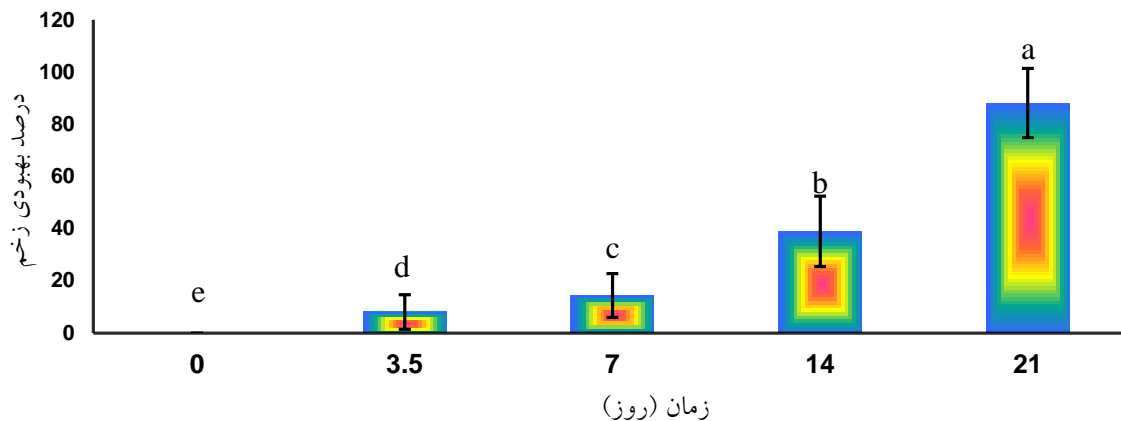
نمودار ۱- اثر تیمار با پماد درمنه بر روی طول زخم در موش



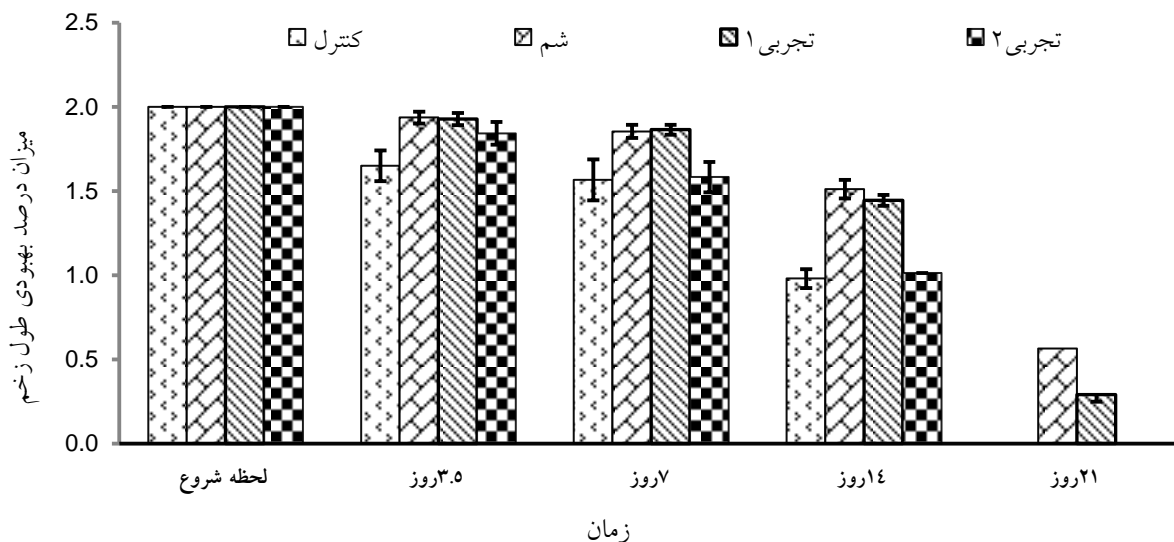
نمودار ۲- اثر گروه های آزمایش بر روی درصد بهبودی زخم در موش



نمودار ۳- اثر زمان بر روی طول زخم در موش



نمودار ۴- اثر زمان بر روی درصد بهبودی زخم در موش



نمودار ۵- اثر متقابل زمان و گروه‌های آزمایش بر روی طول زخم در موش

### بحث

التهاب ترمیم زخم نقش دارند. تمام این وقایع زمان-بندی شده به ترتیب با تجمع سلول‌های مختلف و همراه با کامل شدن روند انعقاد رخ می‌دهند. تغییر و تحولات سلولی که به دنبال ایجاد زخم باز پوستی رخ می‌دهند از این قرار است: لکوسیت‌ها اولین سلول-هایی هستند که در محل زخم ظاهر می‌شوند و در طی چند ساعت در لبه‌ی زخم تجمع گرانولوسیت‌ها و ماکروفاژها رخ می‌دهد. با گذشت چند روز

روند ترمیم زخم نتیجه‌ی حرکت، تکثیر، تقسیم و مرگ سلول‌های مشخص و نیز تولید مواد داخل و خارج سلولی است. بلافاصله بعد از زخمی شدن پوست واکنش‌های سلولی رخ می‌دهند که شامل واکنش پلاکت‌ها با ترومبین و کلاژن می‌باشد و نهایتاً انعقاد خون موضعی و دگرانولاسیون ماستوسیت‌ها ایجاد می‌گردد و در نتیجه تعدادی از میانجی‌های شیمیایی آزاد می‌شوند که قسمت اعظم آن در فاز

### نتیجه گیری

به نظر می رسد استعمال موضعی عصاره درمنه موجب تسریع بهبودی زخم در رت های دیابتی می شود و مواد موجود در درمنه موجب انقباض سریع تر زخم و التیام زخم می شود.

### منابع

۱. آل بویه، م.، ۱۳۹۰. بررسی اثر عصاره حنا در روند بهبود زخم پوستی رت نر ویستار، پایان نامه کارشناسی ارشد سلولی تکوینی جانوری، دانشگاه آزاد اسلامی واحد دامغان.

۲. بیگدلی، م.ر.، ۱۳۹۱. فیزیولوژی برن و لوی. چاپ اول، انتشارات تیمورزاده، ۷۵۲ صفحه.

۳. سلاح ورزی، ی.، تهرانی فر، ع.، جهانبخش، ن. ۱۳۹۰. ارتباط فعالیت آنتی اکسیدانی و ضدقارچی عصاره قسمت های مختلف انار (*Punica granatum L.*) با محتوای فنولیکی آن. فصلنامه تحقیقات گیاهان دارویی ایران، جلد ۲۷، شماره ۱، صفحات ۵۶-۴۷.

۴. ضیایی، س.ع.، دست پاک، آ.، نقدی بادی، ح.، پورحسینی، ل.، همتی مقدم، ا.، غروی نایینی، م.، ۱۳۸۳. مروری بر گیاه کنگر فرنگی (*Cynara scolymus L.*). فصلنامه گیاهان دارویی، سال چهارم، شماره سیزدهم، صفحات ۱۰-۱.

۵. عبادی، س.ع.، قشونی، ح.، چراغعلی، ع.، ۱۳۸۰. اثر نیفدیپین بر روند التیام زخم پوستی در موش دیابتی. فیزیولوژی و فارماکولوژی، دوره پنجم، شماره دوم، صفحات ۲۰۴-۱۹۹.

6. Ahmed R.G., 2005. The physiological and biochemical effects of diabetes on the balance between oxidative stress and antioxidant defense system. *Medical Journal of Islamic World Academy of Sciences*, 15: 31-42.

7. American Diabetes Association, 2007. Diagnosis and classification of diabetes

فیبروبلاست ها وارد ناحیه می شوند. ماکروفاژها موادی را آزاد می کنند که موجب جذب و تکثیر فیبروبلاست ها می شود. فیبروبلاست ها به تدریج جایگزین قسمت اعظم لکوسیت ها می گردند و تکثیر کلاژن ها نیز افزایش می یابد (۶).

تشکیل عروق جدید بافت زخم برای ترمیم موفقیت آمیز ضروری است و نظیر تکثیر فیبروبلاست ها این روند کاملاً تحت تاثیر میانجی های آزاد شده از ماکروفاژها است. طی تشکیل بافت دانه دار، فیبرونکتین بستر مناسبی را جهت مهاجرت و رشد سلول ها فراهم می کند و هم چنین با میوفیبروبلاست ها اتصال برقرار کرده تا پدیده ی انقباض زخم به طور موثر انجام شود. علاوه بر این فیبرونکتین تکیه گاهی برای انجام رشته زایی محسوب می شود (۶).

تحقیقات نشان می دهد عصاره درمنه، ترومبوکسان  $A_2$  و  $B_2$  را که موجب انقباض عروقی و تجمع پلاکتی می شوند، کاهش می دهد و به نظر می رسد پرفیوژن پوستی را افزایش و خطر از دست رفتن بافت به علت ایسکمی (کم خونی موضعی) را کاهش می دهد (۱۰).

آلفا پینن موجود در درمنه با مهار تولید پروستاگلاندین به عنوان یک مسکن و ضدالتهاب عمل می کند. لاکتات منیزیم موجود در درمنه با مهار هیستیدین دکربوکسیلاز که تبدیل هیستیدین به هیستامین را در ماستوسیت کنترل می کند، به عنوان یک ضد خارش تأثیر دارد. همچنین به نظر می رسد برطرف شدن التهاب به علت خواص تنظیم کننده سیستم ایمنی پلی ساکاریدهای ژل به ویژه استیل ماناز باشد. با توجه به اثر ضد التهابی آلفا پینن و نقش آن در بهبود زخم با مهار پروستاگلاندین ها و وجود آن در گیاه درمنه به نظر می رسد آلفا پینن در گیاه درمنه بر بهبود زخم از طریق این مکانیسم تأثیر داشته باشد (۸).



Americana (avocado) fruit;apreclinical study on rats. *Journal of Wound Care*, 17:123-126.

10. Durukan A., Tatlisumak T., 2007. Acute ischaemic stroke: overview of major experimental rodent models, pathophysiology, and therapy of focal cerebral schaemia. *Pharmacology, Biochemistry and Behavior*, 87:179-197.

mellitus, diabetes care (Suppl 1): S42-47. <https://doi.org/10.2337/dc07-S042>.

8. Birdsall T.C., Kelly G.S., 1997. Berberine: Therapeutic potential of an alkaloid found in several medicinal plants. *Alternative Medicine Review*, 2: 94-103.

9. Natak B.S., Ralu S., Sand C., Rao A.V., 2008. Wound healing activity of perea

