



بررسی اثر عصاره زغال اخته (*Cornus mas*) بر ترمیم زخم پوستی رت نر دیابتی نژاد ویستار

سارا الهوئی نظری^{۱*}، عبدالحسین شیروی^۲، ویدا حجتی^۲

۱- گروه زیست‌شناسی، واحد علوم و تحقیقات تهران، دانشگاه آزاد اسلامی، تهران، ایران

۲- گروه زیست‌شناسی، واحد دامغان، دانشگاه آزاد اسلامی، دامغان، ایران

*مسئول مکاتبات: saranazari1367@yahoo.com

تاریخ پذیرش: ۱۳۹۷/۵/۱۹

تاریخ دریافت: ۱۳۹۶/۹/۲۹

چکیده

بیماری دیابت یکی از علل تاخیر در ترمیم زخم است. از آنجا که میوه زغال اخته (*Cornus mas*) دارای مقادیر زیادی آنتی-اکسیدان می‌باشد، در این تحقیق اثر عصاره‌ی این میوه بر روند ترمیم زخم رت نر دیابتی نژاد ویستار مورد بررسی قرار گرفته است. در این تحقیق ۴۸ سر رت نر نژاد ویستار به ۴ گروه ۱۲ تایی تقسیم شد. گروه‌ها شامل: ۱- گروه کنترل یا سالم بدون دریافت عصاره زغال اخته و اوسرین بر روی زخم، بعنوان گروه سالم. ۲- گروه شم: موش‌های دیابتی تحت تیمار با اوسرین (روزی ۲ بار). ۳- گروه تجربی ۱: موش‌های دیابتی بدون دریافت اوسرین و عصاره، ۴- گروه تجربی ۲: گروه دیابتی تحت تیمار با پماد عصاره زغال اخته (روزی ۲ بار). پس از دیابتی شدن، در گروه‌های تجربی، زخمی به طول ۳ سانتی‌متر در ناحیه پشت رت‌ها ایجاد گردید. طول زخم‌ها تا ۲۱ روز مورد بررسی قرار گرفتند. نتایج مقایسه میانگین طول زخم‌ها در گروه‌های بررسی شده نشانگر این است که گروه تجربی ۲ کاهش معناداری در حد $p \leq 0/01$ نسبت به گروه‌های شم و تجربی ۱ داشته است. زغال اخته از طریق کاهش گلوکز خون و اصلاح برخی فاکتورهای بیوشیمیایی، آثار درمانی در بیماری دیابت ایجاد می‌کند. بر اساس یافته‌های بدست آمده در این تحقیق پماد زغال اخته می‌تواند موجب تسریع در ترمیم زخم‌های پوستی نمونه‌های سالم و دیابتی شود.

کلمات کلیدی: زغال اخته، دیابت، ترمیم زخم، پوست.

مقدمه

استفاده از قند خون از راهی که در افراد طبیعی انجام می‌گیرد، نیست. این بیماری سبب ایجاد عوارضی می‌شود که برخی از این عوارض سبب تأخیر در ترمیم زخم‌ها می‌گردد (۱۳).

گیاه زغال‌اخته با نام علمی *Cornus mas* بصورت درخت یا درختچه در کنار جریان آب و یا در بیشه‌ها می‌روید و از گروه گیاهان گل‌دار جدا گلبرگ محسوب می‌شود (۲، ۳، ۵، ۹). زغال‌اخته دارای تانن، اسیدهای آلی، آنتوسیانین‌ها (گروهی از فلاونوئیدها)

روند التیام زخم، مجموع وقایعی پی‌درپی است که در شرایط طبیعی، موجب ترمیم زخم می‌شود. زخم‌هایی که به‌طور طبیعی روند ترمیم را طی می‌کنند، زخم‌های حاد می‌نامیم ولی زخم‌هایی که روند ترمیم طولانی دارند و یا بطور طبیعی ترمیم نمی‌شوند، زخم‌های مزمن نامیده می‌شوند. تاکنون تقسیم‌بندی‌های مختلفی در مورد درمان زخم ذکر شده است که بر مبنای حاد و مزمن بودن آن، تفاوت‌هایی باهم دارند (۴، ۷، ۸، ۱۳). دیابت یک بیماری مزمن است که در آن بدن قادر به



بوئژه از خانواده‌ی فلاون و ایزوفلاون، کاروتنوئیدها و آنتی‌اکسیدان ملاتونین می‌باشد. آنتی‌اکسیدان‌ها مقاومت بدن در برابر بیماری‌های غیرواگیر را که از رادیکال آزاد تولید می‌شوند بالا می‌برند و به پیش‌گیری از صدمه به سلول‌ها و بافت‌های بدن در مقابل این رادیکال‌های آزاد کمک می‌کنند. رادیکال‌های آزاد، داخل بدن تولید می‌شوند و یا از طریق عوامل محیطی وارد بدن می‌گردند (۱۲، ۱۱، ۱۴، ۱۵، ۱۶). رادیکال آزاد اتمی با یک کمبود الکترون در آخرین مدار خود است و می‌تواند به بافت‌های بدن آسیب برساند (۲، ۳، ۶، ۱۰، ۱۱).

هدف از این مطالعه بررسی اثر عصاره زغال اخته بر ترمیم زخم پوستی رت نر دیابتی نژاد ویستار می‌باشد.

مواد و روش کار

برای انجام این تحقیق ۴۸ سر موش نر بالغ با محدوده‌ی وزنی ۱۵۰ تا ۱۸۰ گرم از مرکز سرم سازی رازی کرج تهیه شده‌اند و در خانه‌ی حیوانات به مدت ۱۰ روز نگهداری شدند تا به شرایط محیط (درجه حرارت 22 ± 2 درجه سانتی‌گراد و سیکل نوری ۱۲ ساعت تاریکی، ۱۲ ساعت روشنایی و نیز رطوبت نسبی هوا بین ۴۰ تا ۶۰ درصد و دسترسی آزاد به آب و غذا) عادت کنند.

۴۸ سر موش به صورت تصادفی به ۴ گروه ۱۲ تایی تقسیم شدند. گروه‌ها شامل؛ گروه کنترل: این گروه به‌عنوان شاهد، پس از ایجاد زخم بدون دیابتی و درمان نگهداری شدند. گروه شم: این گروه دیابتی شدند و پس از ایجاد زخم روی بدنشان با اوسرین تیمار شدند. گروه تجربی ۱: این گروه بعد از دیابتی شدن و ایجاد زخم روی بدنشان بدون عصاره و اوسرین نگهداری شدند. گروه تجربی ۲: این گروه بعد از دیابتی شدن و ایجاد زخم با عصاره‌ی زغال‌اخته تیمار شدند. بعد از نگهداری موش‌ها به

مدت ۱۰ روز، با کمک بافر سیترات، داروی استریتوزوتوسین به ۳۶ موش و به هر موش به میزان ۰.۲ تزریق شد و به منظور مطمئن شدن از دیابتی شدن موش‌ها بعد از یک هفته میزان قند خون موش‌ها توسط دستگاه گلوکومتر اندازه‌گیری شد. برای ایجاد زخم ابتدا موش‌ها توسط تزریق درون‌صفافی داروی کتامین زایلازین بیهوش و موهای قسمت پشت موش پاکسازی شد بصورتی که سطح مورد نظر کاملاً بدون مو شد. پس از بیهوشی و از بین بردن موهای موضع مورد نظر، ناحیه با بتادین ضدعفونی شد و با استفاده از تیغ جراحی زخمی به طول ۳ سانتی‌متر (اندازه‌گیری توسط کولیس) به عمق درم و هیپودرم ایجاد نموده و روز عمل جراحی روز صفر محسوب گردید. جهت تهیه عصاره به منظور استخراج مواد مؤثر از روش خیساندن استفاده شد. ۱۰۰۰ میلی‌گرم الکل اتانول ۷۰ درصد به ۲۰۰ گرم میوه آسیاب شده‌ی زغال‌اخته اضافه و به مدت ۳ روز در بن ماری با دمای ۴۵ درجه سانتی‌گراد در ظرف استتار شده با کاغذ آلومینیوم نگهداری شد سپس توسط کاغذ صافی و قیف عصاره جدا گردید و درون ظرف تیره قرار داده و توسط دستگاه تقطیر در خلأ با دمای ۷۰ درجه سانتی‌گراد و تا حد امکان تغلیظ شد. پس از تعیین چگالی ۰/۲۵ وزنی عصاره زغال‌اخته با ۰/۷۵ وزنی اوسرین ترکیب و پماد تهیه گردید.

نتایج

جهت بررسی ترمیم زخم در گروه‌های کنترل، شم، تجربی ۱ و تجربی ۲ در روزهای ۳/۵، ۷، ۱۴ و ۲۱ طول زخم‌ها توسط کولیس اندازه‌گیری گردید و داده‌ها از نظر آماری با واریانس یکطرفه ANOVA و آزمون تعقیبی توکی تحت نرم‌افزار SPSS مورد تجزیه و تحلیل قرار گرفتند. با توجه به جداول ۱ تا ۴ و همچنین نمودار ۱ تا ۴ و مقایسه میانگین طول زخم‌ها



است. در مطالعات بافتی نمونه‌های میکروسکوپی، گروه تجربی ۲ همانطور که در تصاویر ۱ تا ۴ مشاهده می‌شود از سرعت بالایی در بهبود بافت درم برخوردار بود و نسبت به گروه تجربی ۱ و گروه شم خیلی سریعتر به بازسازی کلاژن پرداخت و بهبود و ترمیم مجدد بافت زخمی بسیار زود صورت گرفت و به سرعت شباهت به بافت پوستی قبل از ایجاد زخم پیدا کرد.

در گروه‌های بررسی شده نشان می‌دهد که گروه تجربی ۲ کاهش معناداری نسبت به گروه شم و گروه تجربی ۱ در سطح معنی‌داری $p \leq 0/01$ داشته است و طول زخم در گروه تجربی ۲ همواره در طول بررسی نسبت به سایر گروه‌های مورد بررسی کاهش بیشتری را نشان می‌دهد. نتایج بدست آمده از مقایسه میانگین درصد بهبودی زخم در نمودارهای ۴ تا ۸ نشانگر این است که گروه تجربی ۲ افزایش معنی‌داری در سطح معنی‌داری $p \leq 0/01$ نسبت به سایر گروه‌ها داشته

جدول ۱- میانگین و انحراف معیار طول زخم برای گروه‌ها در روز ۳/۵

روز ۳/۵	میانگین	انحراف معیار
گروه کنترل	۲۷/۴۴	۰/۲۲
گروه شم	۲۷/۵۵	۰/۶۰
گروه تجربی ۱	۲۷/۵۱	۰/۵۸
گروه تجربی ۲	۲۷/۲۴	۰/۹۷

جدول ۲- میانگین و انحراف معیار طول زخم برای گروه‌ها در روز ۷

روز ۷	میانگین	انحراف معیار
گروه کنترل	۲۱/۸۸	۰/۱۱
گروه شم	۲۲/۶۳	۰/۶۷
گروه تجربی ۱	۲۲/۵۳	۰/۶۱
گروه تجربی ۲	۲۱/۰۷	۱/۹۴

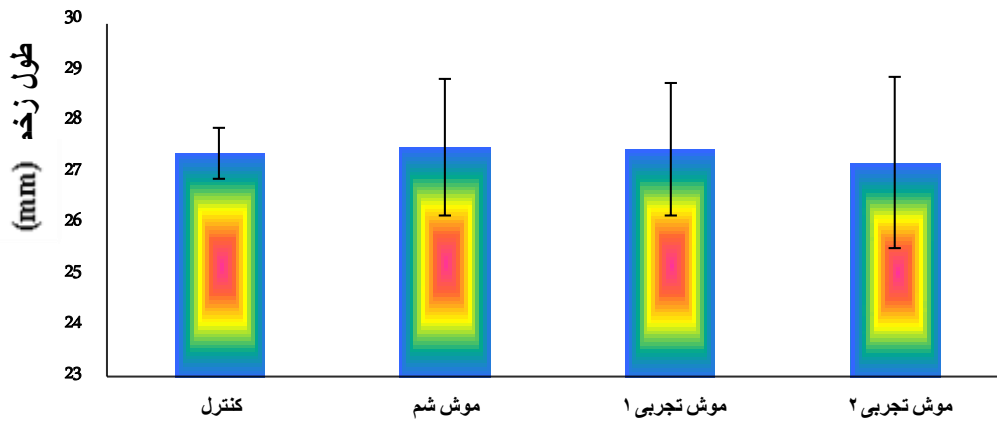
جدول ۳- میانگین و انحراف معیار طول زخم برای گروه‌ها در روز ۱۴

روز ۱۴	میانگین	انحراف معیار
گروه کنترل	۸/۷۵	۰/۰۹
گروه شم	۱۰/۱۲	۰/۴۶
گروه تجربی ۱	۱۰/۱۲	۰/۴۷
گروه تجربی ۲	۵/۱۱	۴/۰۴

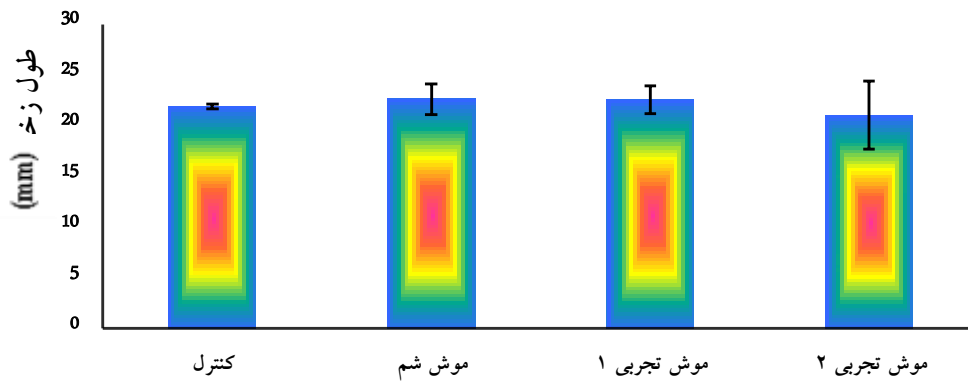


جدول ۴- میانگین و انحراف معیار طول زخم برای گروه‌ها در روز ۲۱

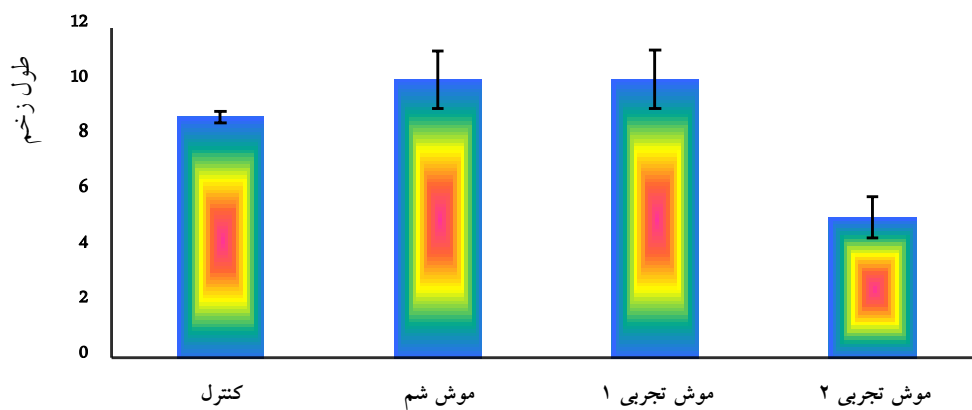
روز ۲۱	میانگین	انحراف معیار
گروه کنترل	۰	۰
گروه شم	۲/۱۴	۰/۰۶
گروه تجربی ۱	۲/۰۶	۰/۱۳
گروه تجربی ۲	۰	۰



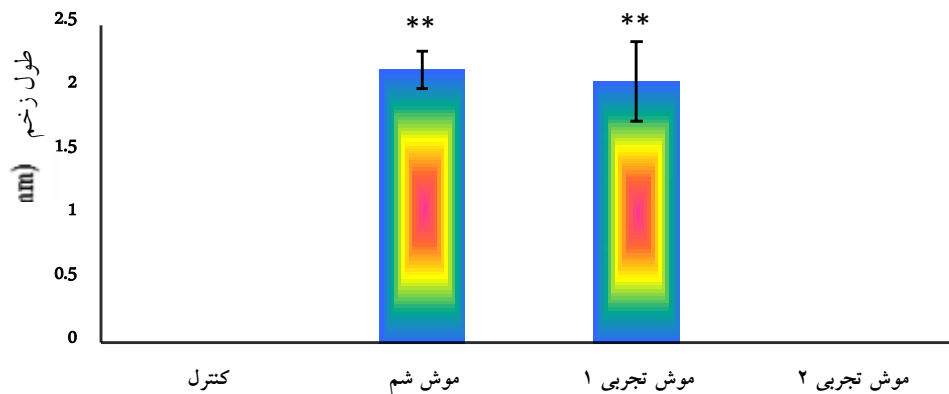
نمودار ۱- میانگین \pm انحراف معیار طول زخم در روز ۳/۵



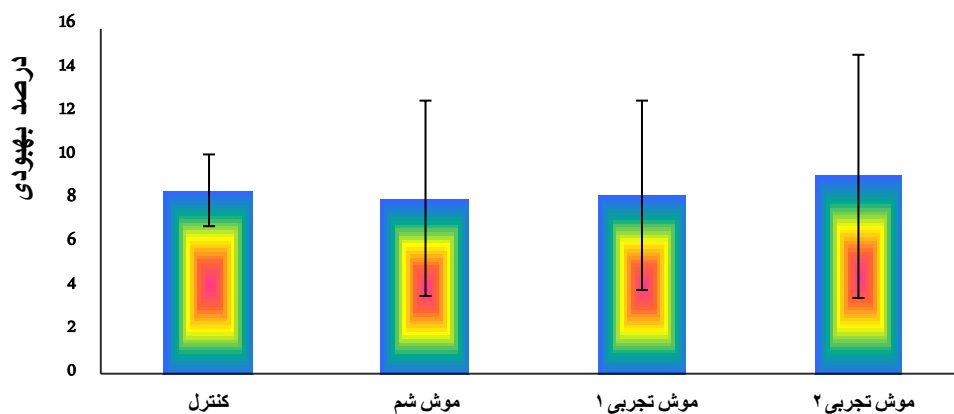
نمودار ۲- میانگین \pm انحراف معیار طول زخم در روز ۷



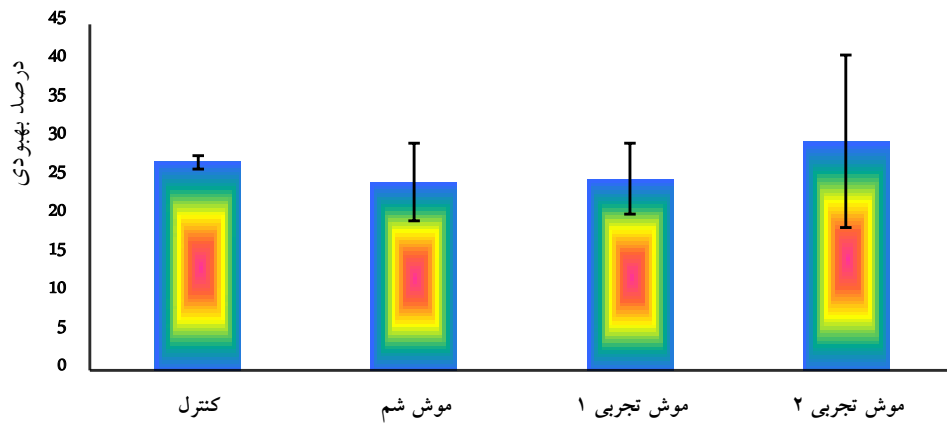
نمودار ۳- میانگین \pm انحراف معیار طول زخم در روز ۱۴



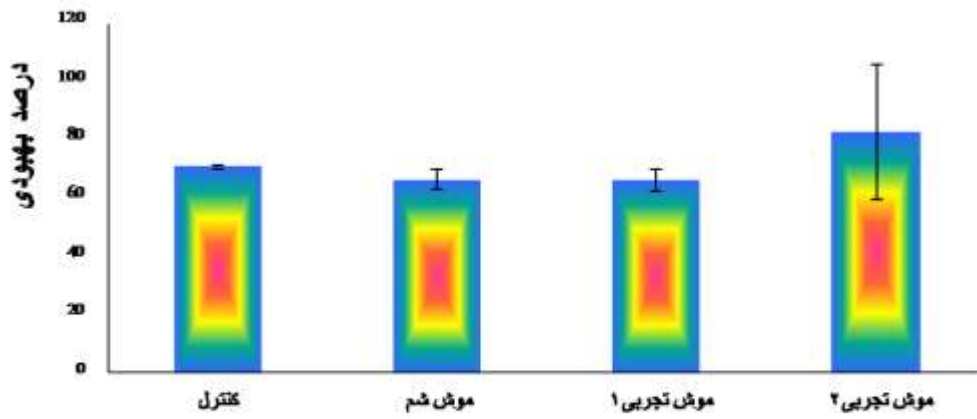
نمودار ۴- میانگین \pm انحراف طول زخم در روز ۲۱ ($p < 0.01$) (**)



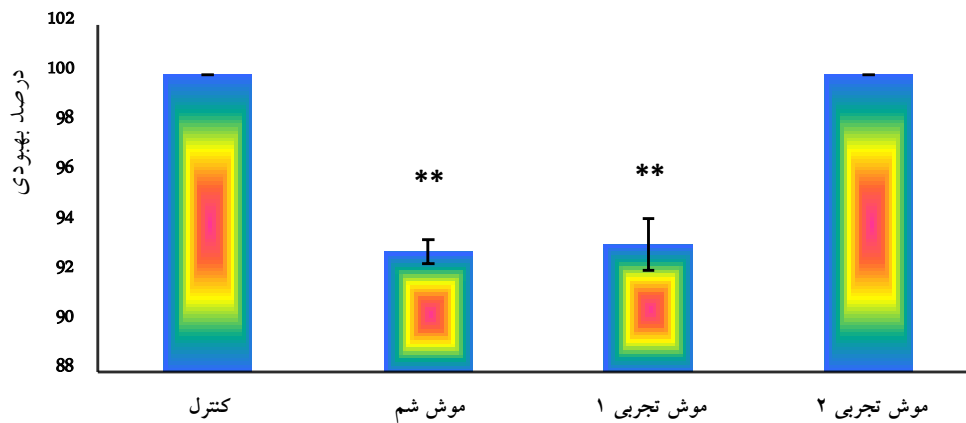
نمودار ۵- میانگین \pm انحراف معیار درصد بهبودی زخم در روز ۳۵



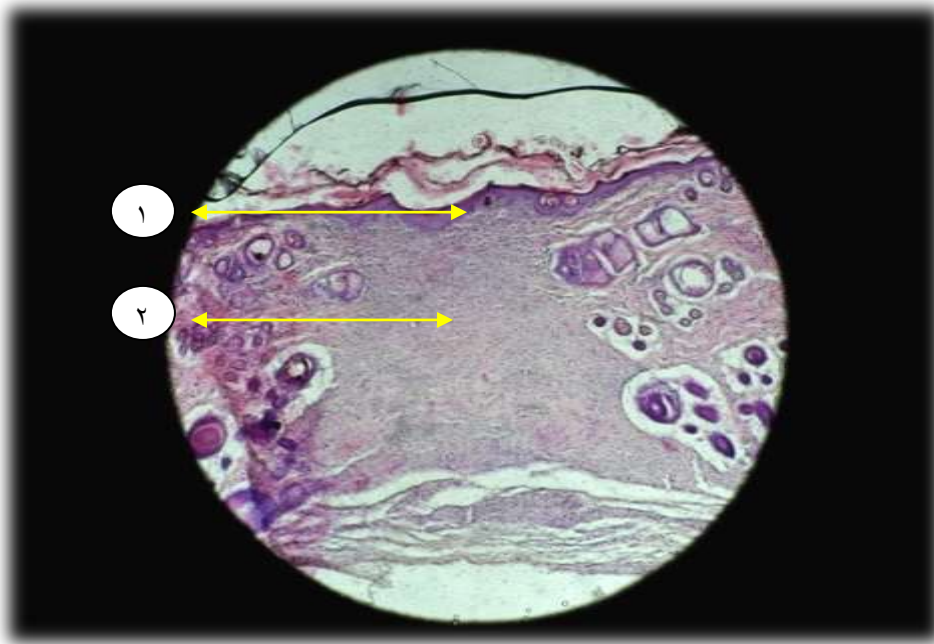نمودار ۶- میانگین \pm انحراف معیار درصد بهبودی زخم در روز ۷



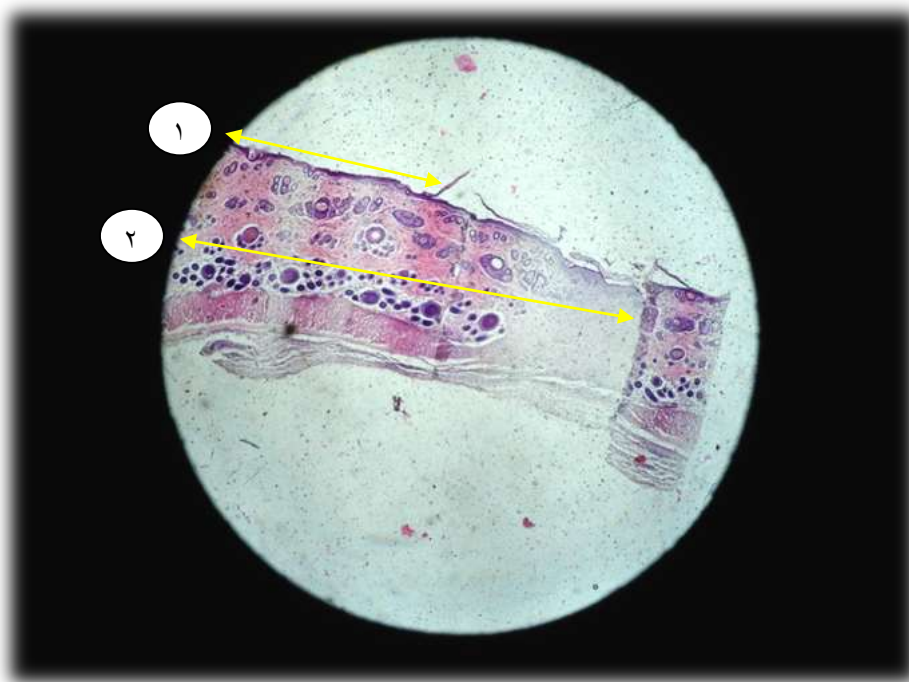
نمودار ۷- میانگین \pm انحراف معیار درصد بهبودی زخم در روز ۱۴



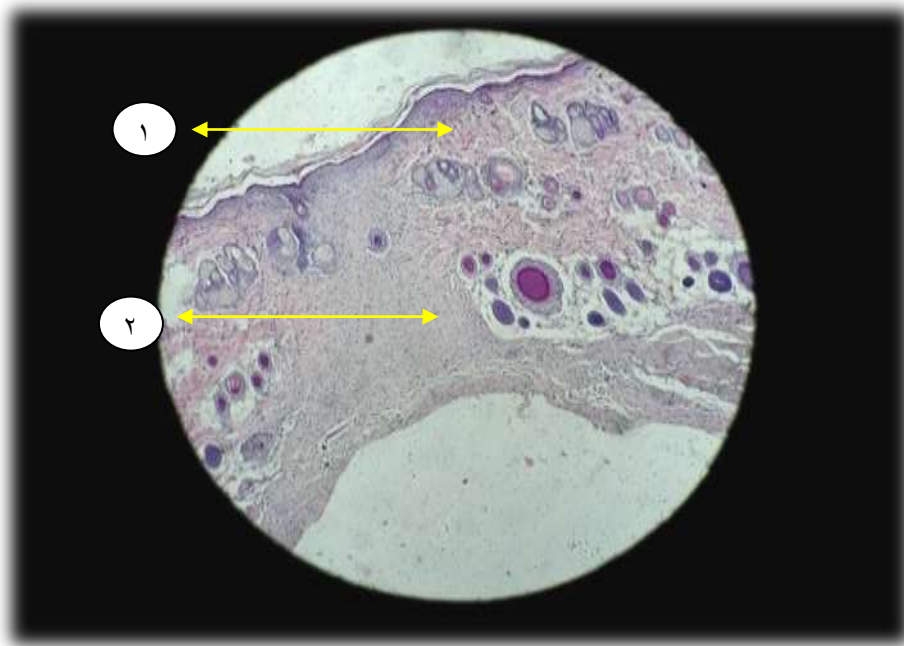
نمودار ۸- میانگین \pm انحراف معیار درصد بهبودی زخم در روز ۲۱



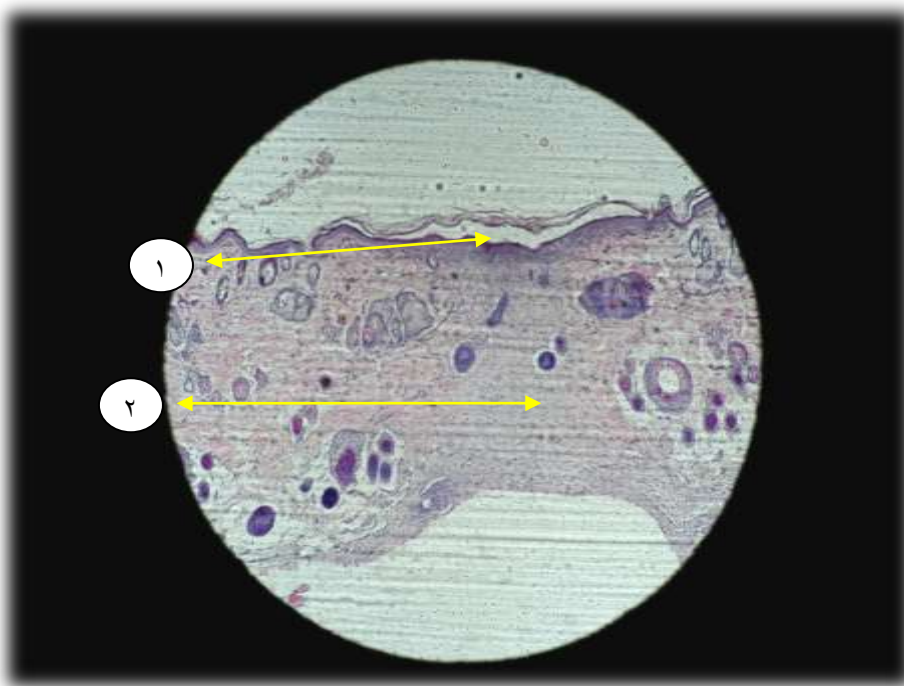
شکل ۱- مطالعه میکروسکوپی ناحیه زخم با بزرگنمایی ۴۰ در روز چهاردهم در گروه تجربی ۲. شماره ۱ نشانگر اپیدرم و شماره ۲ نشانگر درم می‌باشد. عکس فوق نشانگر بافت کلاژن بازسازی شده و ترمیم و بسته شدن زخم بطور کامل در گروه تجربی ۲، روز چهاردهم می‌باشد.



شکل ۲- مطالعه میکروسکوپی ناحیه زخم با بزرگنمایی ۱۰ در روز پانزدهم در گروه تجربی ۲. عکس فوق نشانگر بافت کلاژن بازسازی شده، ترمیم و بسته شدن زخم بطور کامل در گروه تجربی ۲، روز پانزدهم می‌باشد.



شکل ۳- مطالعه میکروسکوپی ناحیه زخم با بزرگنمایی ۴۰ در روز بیست و یکم در گروه تجربی ۲. عکس فوق نشانگر بافت کلاژن بازسازی شده، ترمیم و بسته شدن زخم بطور کامل در گروه تجربی ۲، روز بیست و یکم می باشد.



شکل ۴- عکس فوق نشانگر بافت کلاژن بازسازی شده، ترمیم و بسته شدن زخم بطور کامل در گروه کنترل روز بیست و یکم می باشد.

بحث

زخم دیابت) ایجاد کند. بر اساس یافته‌های به‌دست‌آمده در پژوهش وی پماد پیه انار می‌تواند موجب تسریع در روند ترمیم زخم‌های پوستی نمونه‌های سالم و دیابتی شود (۸).

معمار طلوعی و همکاران اثر عصاره‌ی گیاه آلوئه‌ورا بر بهبود زخم‌های دیابتی موش‌های صحرایی را مورد بررسی قرار دادند و نتایج نشان داد که متوسط زمان ترمیم زخم در گروه تجربی تیمار شده با شیرابه زرد آلوئه‌ورا نسبت به سایر گروه‌ها کمتر بود لازم به ذکر است که این گیاه همچون میوه زغال اخته دارای مقادیر زیادی آنتی‌اکسیدان می‌باشد در بررسی بافت‌شناسی نیز علائم بهبود بافت پوست در درمان با گیاه ذکرشده تفاوت معنی‌داری داشته است (۶)؛ همچنین آل‌بویه و همکاران اثر عصاره‌ی برگ گیاه حنا در روند ترمیم زخم پوستی رت نر نژاد ویستار را مورد بررسی قرار دادند و نتایج نشان داد که گروه درمان نسبت به بقیه‌ی گروه‌ها بهترین اثر را در ترمیم زخم پوستی داشته است (۱). این گیاه از نظر اثر ضدالتهابی با میوه زغال اخته شباهت دارد. با توجه به مطالعات میکروسکوپی و ماکروسکوپی مشخص ساخت که اجزاء مؤثر گیاه حنا دارای اثرات ضدالتهابی، ضدباکتریایی و موجب کاهش التهاب، خونریزی و ادم زخم و همچنین موجب تحریک ساخت کلاژن و انقباض سریع‌تر زخم، رگ‌زایی و اتساع عروقی می‌شود (۱).

نتیجه‌گیری

نتایج مقایسه میانگین طول زخم‌ها در گروه‌های بررسی شده نشانگر این است که گروه تجربی ۲ کاهش معناداری نسبت به گروه شم، گروه تجربی ۱ داشته است و طول زخم در گروه تجربی ۲ همواره در طول بررسی نسبت به سایر گروه‌های مورد بررسی

هنگامی که در پوست ایجاد زخم می‌گردد بلافاصله واکنش‌های سلولی رخ می‌دهد پس از ایجاد زخم پوستی لوکوسیت‌ها اولین سلول‌هایی هستند که در محل زخم حاضر می‌شوند و پس از گذشت چندین ساعت گرانولوسیت‌ها و ماکروفاژها در لبه‌ی زخم تجمع می‌یابند و پس از گذشت چند روز تکثیر درم آغاز می‌شود و فیبروبلاست‌ها وارد منطقه می‌شوند. ماکروفاژها موادی آزاد می‌کنند که موجب جذب و تکثیر فیبروبلاست‌ها می‌شود. فیبروبلاست‌ها تدریجاً جایگزین قسمت اعظم لوکوسیت‌ها می‌گردند و همچنین تکثیر کلاژن نیز افزایش می‌یابد. تشکیل عروق جدید بافت زخم برای ترمیم زخم الزامی است و این روند تحت تأثیر میانجی‌های آزاد شده از ماکروفاژها است. پدیده انقباض به این صورت رخ می‌دهد که طی تشکیل بافت دانه دار، فیبرونکتین بستر مناسبی را جهت مهاجرت و رشد سلول‌ها فراهم می‌کند و به میوفیبروبلاست‌ها متصل می‌شود. محل زخم پس از ترمیم توسط الیاف کلاژن به بافت پوست قبل از ایجاد زخم شباهت پیدا می‌کند و افزایش خون رسانی و اکسیژن رسانی به محل زخم از طریق گشاد کردن عروق می‌باشد. تلاش‌های بسیاری به منظور ترمیم زخم‌های دیابتی صورت گرفته به عنوان مثال، منطقی و همکاران اثر عصاره پیه انار در روند ترمیم زخم پوستی رت نر دیابتی نژاد ویستار را مورد بررسی قرار دادند و نتایج نشان داد که زخم‌های گروه دیابتی در مقایسه با گروه سالم، ترمیم دیرتری داشته‌اند و التیام زخم در گروه‌هایی که با پماد حاوی عصاره پیه انار تیمار می‌شدند نسبت به گروه کنترل از سرعت بیشتری برخوردار بوده است (۸). پیه انار با داشتن خاصیت ضدالتهابی و آنتی‌اکسیدانی همچون میوه زغال اخته از طریق کاهش اصلاح برخی فاکتورهای بیوشیمیایی، می‌تواند آثار درمانی در بیماری دیابت



۶- معمار طلوعی، ا. ۱۳۹۱. بررسی اثر عصاره گیاه آلوئه ورا بر ترمیم زخم پوستی نر دیابتی نژاد ویستار. پایان نامه کارشناسی ارشد تکوینی جانوری، دانشگاه آزاد اسلامی واحد دامغان.

۷- مفید، ع. ۱۳۸۸، بیماری دیابت و راهنمای جامع تشخیص، پایش و درمان، انتشارات اوسانه، ۳۶۸ صفحه.

۸- منطقی، م. ۱۳۹۱. بررسی اثر عصاره پیه انار در روند ترمیم زخم پوستی رت نر دیابتی نژاد ویستار. پایان نامه کارشناسی ارشد تکوینی جانوری، دانشگاه آزاد اسلامی واحد دامغان.

۹- ناصری، ع. ۱۳۷۹. بررسی اثرات اسانس شوید بر غلظت سرمی در HDL-C و LDL-C. کلسترول، تری گلیسرید. رت‌های هیپر لیپیدمی شده. پایان نامه دکترای حرفه‌ای دانشکده داروسازی، دانشگاه علوم پزشکی اصفهان.

۱۰- نظری، ح.، جهانجو، ن.، صفاری، م.، طاهریان، م.، خالقیان، ع.، وفایی، ع.، بندگی، ا.ر.، امرالهی، ه.، محمدی، ا. ۱۳۹۰. اثر عصاره‌ی الکلی و آبی جو دو سر بر ترمیم زخم و التهابات پوستی، مجله پزشکی ارومیه، دوره ۲۲، شماره ۵، صفحات ۴۷۳-۴۶۷.

۱۱- یزدانی د.، رضایی م.ب.، کیانپخت س.، خسروانی، س. ۱۳۸۵. مروری بر جنبه‌های مختلف گیاه صبر زرد دارویی *Aloe vera (L) Burm. F* فصلنامه گیاهان دارویی، سال پنجم، شماره نوزدهم، صفحات ۸-۱.

12- Ahmed R.G. 2005. The physiological and biochemical effect of diabetes on the balance between oxidative stress and antioxidant defense system. *Medical Journal of Islamic World Academy of Sciences*, 15(1): 31-42.

13- Adashi E.Y., Hsueh A.J., Yen S.S., 1981. Insulin enhancement of luteinizing hormone and follicle-stimulating hormone release by cultured pituitary cells. *Endocrinology*, 108(4): 1441-1449.

14- Babu P., Ekambaram K., 2007. Green tea attenuates diabetes induced Mailard-type fluorescence and collagen cross-linking

کاهش بیشتری را نشان می‌دهد. نتایج مقایسه میانگین در صد بهبودی زخم نشانگر این است که گروه تجربی ۲ افزایش معنی‌داری نسبت به سایر گروه‌ها داشته است.

در مطالعات بافتی نمونه‌های میکروسکوپی گروه تجربی ۲ از سرعت بالایی در بهبود بافت درم برخوردار بود و نسبت به گروه تجربی ۱ و گروه شم خیلی سریعتر به بازسازی کلاژن پرداخت و بهبود و ترمیم مجدد بافت زخمی بسیار زود صورت گرفت و به سرعت شباهت به بافت پوستی قبل از ایجاد زخم پیدا کرد.

با توجه به غنی بودن میوه زغال اخته از آنتی‌اکسیدان، احتمال می‌رود که اجزاء مؤثر این میوه دارای اثرات ضدالتهابی، ضدباکتریایی است و همچنین موجب تحریک ساخت کلاژن و انقباض سریع‌تر زخم می‌شود.

منابع

۱- آل بویه، م. ۱۳۹۰. بررسی اثر عصاره حنا بر ترمیم زخم پوستی رت نر دیابتی نژاد ویستار. پایان‌نامه کارشناسی ارشد تکوینی جانوری، دانشگاه آزاد اسلامی واحد دامغان.

۲- ژان ولاگ، ژیری استودولا، ۱۳۹۲، گیاهان دارویی، مترجم: ساعد زمان، انتشارات ققنوس، چاپ هشتم، ۳۷۰ صفحه.

۳- قهرمان، ا. ۱۳۶۰. فلور رنگی ایران. انتشارات موسسه تحقیقات جنگلها و مراتع، شماره ۲۴۶۷.

۴- لاریجانی، ب.، افشاری، م.، فدایی، م.، پوهی، م.، باستان حق، م.، جلیلی، ر. ۱۳۸۲. بررسی تأثیر فاکتور رشد اپیدرمال موضعی در تسریع بهبود زخم پای دیابتی، مجله غدد درون‌ریز و متابولیسم ایران، سال پنجم، شماره دوم، صفحات ۱۱۰-۱۰۷.

۵- ماهوان، ا.، فرهنگ گیاهان ایران. چاپ اول، مشهد. انتشارات ماهوان، ۶۵۶ صفحه.



from *Capparis decidua* on diabetic mice. *Journal of Ethnopharmacology*, 127: 457-462.

17- Shimoda H., Kiyofumi N., Norihisa N., Tomoe Y., Toshio M., Hisashi M., Masayuki Y., 2003. Anti-hyperlipidemic sesquiterpenes and new sesquiterpene glycosides from the leaves of artichoke (*Cynara scolymus* L.): structure requirement and mode of action. *Bioorganic and Medicinal Chemistry Letters*, 13: 223-228.

in the heart of streptozotocin diabetic rats, *Pharmacological Research*, 55: 433-440.

15- Rao A.A., Thota H., Gumpeny R.S., Akula A., Changalasetty S.B., Challa S.R., Ravavarapu T., Akula S.P., Divakar Ch, Srinivas K., Das U.N., 2008. Bioinformatics analysis of diabetic retinopathy using functional protein sequences. *Medical Hypotheses*, 70(1): 148-55.

16- Sharma B., Salunke R., Balomajumder C., Daniel S., Roy P., 2010. Anti-diabetic potential of alkaloid rich fraction

