بررسی اثر حفاظتی ویتامین C بر بافت و عملکرد کبد نوزادان ماده موش‌های صحرائی تیمار شده با استات سرب

مرضیه سلطانیان، مهرداد شریعتی*، اسفندیار شریفی

گروه زیست شناسی، واحد کازرون، دانشگاه آزاد اسلامی، کازرون، ایران

*مسئول مکاتبات: mehrdadshariati@hotmail.com

تاریخ دریافت: ۹۴/۱۲/۲۵ تاریخ پذیرش: ۹۵/۳/۴

چکیده

به علت اهمیت نقش کبد در بدن و وجود داشتن مقادیر بالای سرب در محیط، این مطالعه با هدف بررسی میزان اثر حفاظتی ویتامین C بر روی فعالیت آنزیم‌های کبدی، شامل آلانین ترانس آمیناز (ALT)، آسپارتات ترانس آمیناز (AST) ، آلکالین فسفاتاز (ALP) و برخی فاکتورهای بیوشیمیایی خون مانند پروتئین و آلبومین انجام گرفت. در این تحقیق اثرات حفاظتی ویتامین C بر پیشگیری مسمومیت ناشی از مصرف استات سرب بر روی ٤٨ سر موش صحرایی حامله نژاد ویستار مورد بررسی قرار گرفت و فاکتورهای عملکردی کبد شامل ALT، AST، ALP، آلبومین و پروتئین تام و همچنین تغییرات بافتی کبد مورد ارزیابی قرار گرفت.موش های صحرایی حامله مورد استفاده در این تحقیق به ٦ گروه کلی تقسیم شدند که عبارتند از: گروه کنترل: هیچ تیمار دارویی دریافت نکرد.گروه شاهد: ۰/۲ میلی لیتر آب مقطر روزانه به مدت ٤٢ روز دریافت کرد. گروه تجربی ۱: ۵۰۰ میلی‌گرم بر کیلوگرم ویتامین C روزانه به صورت گاواژ به مدت ٤٢ روز دریافت کرد. گروه تجربی ۲: ۱۰۰ میلی‌گرم بر کیلوگرم استات سرب روزانه به صورت گاواژ به مدت ٤٢ روز دریافت کرد. گروه تجربی ۳: ابتدا ۲۵۰ میلی‌گرم بر کیلوگرم ویتامین C روزانه به صورت گاواژ به مدت ۲۱ روز در شرایط غیرحامله دریافت کرد و بعد از ۲۱ روز استات سرب را به مقدار۱۰۰ میلی‌گرم بر کیلوگرم روزانه به صورت گاواژ در شرایط حاملگی به منظور ایجاد مسمومیت به مدت ۲۱ روز دریافت کرد. گروه تجربی ٤: ابتدا ۵۰۰ میلی‌گرم بر کیلوگرم ویتامین C روزانه به صورت گاواژ در شرایط غیرحامله به مدت ۲۱ روز دریافت کرد و بعد از ۲۱ روز استات سرب را به مقدار ۱۰۰ میلی‌گرم بر کیلوگرم روزانه به صورت گاواژ در شرایط حاملگی به منظور ایجاد مسمومیت به مدت ۲۱ روز دریافت کرد. گروه‌های آزمایش در پایان روز چهل و دوم، خون گیری از بطن چپ قلب انجام گرفت و غلظت ALT، AST، ALP، آلبومین و پروتئین تام سرم خون اندازه گیری شد. همچنین پس از خارج کردن کبد و توزین آن مقاطع بافتی تهیه و با میکروسکوپ نوری مورد بررسی و مطالعه قرار گرفت. تغییرات وزن بدن و کبد در گروه های تجربی نسبت به کنترل معنادار نبود. میزان تغییرات آنزیم‌های AST، ALT، ALP، پروتئین تام و آلبومین در گروه های تجربی دریافت کننده استات سرب نسبت به گروه تیمار شده با ویتامین C به تنهایی اختلاف معنی داری در سطح $P \leq ۰/۰۵$ مشاهده شد. نتایج آزمایش‌های بیوشیمیایی و هیستولوژی در این تحقیق نشان داد ویتامین C کبد را در برابر مسمومیت ناشی از استات سرب محافظت می کند و اثرات مسمومیت‌زایی استات سرب را کاهش می‌دهد. احتمالاً اثرات حفاظتی این ماده به ترکیبات آنتی اکسیدانی و فنلی آن وابسته است هرچند مطالعات بیشتری در این زمینه لازم است.

کلمات کلیدی: استات سرب، ویتامین C ، کبد.

مقدمه

سرب از زمان‌های بسیار قدیم یکی از عناصر پر مصرف به شمار می‌رفته و در حال حاضر نیز کاربرد وسیعی دارد. نیمه عمر این ماده در بدن (استخوان) طولانی است و به۳۰-۲۰ سال می‌رسد و بین ۳۰۰ تا ۵۰۰ سال قبل از میلاد در روم باستان کاربرد وسیعی داشت. سرب از مکان‌های پالایش سرب تولید شده اما خودروها از منابع مهم تولید سرب در شهرها به شمار می‌آیند. این ماده از طریق دستگاه تنفس، دستگاه گوارش و پوست بدن جذب

می‌شود. در معرض قرارگیری دوز بالای سرب همراه با اثرات سوء بر سلامت بدن می‌باشد. سرب با انواعی از فرآیندهای بدن تداخل کرده و برای سیستم عصبی، تولیدمثلی، کلیوی، قلبی- عروقی و دستگاه گوارش مسمومیت ایجاد می‌کند. هنگامی که میزان سرب در خون بالا می‌رود مسمومیت ناشی از آن اتفاق می‌افتد. سرب یکی از آلوده کننده‌های محیطی است که باعث آسیب به سیستم قلبی- عروقی می‌گردد [۹، ۱۵، ۱۷]. و اثرات سوء آن به میزان سرب موجود در پلاسما و مدت زمان در معرض قرارگیری آن بستگی دارد و براساس بررسی‌های انجام شده، مقدار سرب به ۲۹ میکروگرم در دسی لیتر خون میزان مرگ و میر را تا ٤٦٪ افزایش می‌دهد [۱۲]. در معرض قرارگیری طولانی مدت سرب باعث برهم زدن ریتم و عملکرد قلب می‌شود [١٦].

از دیگر اثرات سرب بر قلب اختلالات سیستولی و همچنین افزایش آنزیم کراتین فسفوکیناز، کاهش قدرت انقباضی میوکارد، ادم بین بافتی، آسیب بطن چپ و سپتوم بین بافتی، دژنره و نکروز شدن میوسیت‌ها و همچنین خونریزی ناحیه ساب‌اندوکاردیال و هیپرتروفی، کاردیومیوپاتی و نارسایی قلب می‌باشد.

به این صورت که در پاسخ به مواد سمی به میزان کم، تغییرات بیولوژیکی بیشتر به صورت تغییر در تعادل کلسیم است که منجر به اریتیمی قلب به صورت برگشت پذیر خواهد شد اما در صورت ادامه و تشدید در معرض قرارگیری مواد سمی مانند سرب، روی و غیره، فاکتورهای نسخه‌برداری از جمله پروتئین فعال کننده به علت افزایش کلسیم داخل سلولی فعال شده که نتیجه آن فعال شدن کلسی نورین می‌باشد. در نتیجه فعال شدن فاکتورهای نسخه‌برداری ژن‌های هیپرتروفی، قلب هیپرتروفی شده که نوعی پاسخ سازشی کوتاه مدت است در صورت ادامه این روند و تشدید هیپرتروفی، قلب دچار کاردیومیوپاتی غیر قابل برگشت شده که نتیجه آن نوعی نارسایی قلبی خواهد بود [۱۱] و مسمومیت شدید تدریجاً باعث مرگ سلول‌های قلبی خواهد شد. یافته‌ها نشان داده‌اند که قرار گرفتن در معرض سرب با فشار خون بالا و بی نظمی در ضربان قلب همراه است [١٤]. و افرادی که در معرض غلظت بالای سرب قرار می‌گیرند خطر ابتلا به اختلالات قلبی عروقی در آنها بیشتر است [١٦]. سرب مانند فلزات دیگر قادر است به آنزیم‌های بدن متصل شده و به سیستم‌های آنزیمی آسیب وارد نماید که میزان این آسیب به یون‌های کلسیم و روی بستگی دارد و سمی بودن آن به توانایی فلزات دیگر تحت عنوان کوفاکتور که در واکنش‌های شیمیایی شرکت می‌کنند برمی‌گردد [٦].

سرب باعث ایجاد پروتئین‌های التهابی اضافی و کاهش فعالیت سلول‌های ایمنی مانند لوکوسیت‌ها خواهد شد [۳].

مشاهدات نشان داده که سطح پایین سرب نیز می تواند باعث تخریب کلیه‌ها شود [۱۰]. همچنین اثرات سمی سرب باعث نفروپاتی و ایجاد نوعی سندرم شده که در این سندرم لوله‌های پروکسیمال کلیه از لحاظ عملکردی آسیب می بینند. در مردان، میزان سرب بیشتر از ٤٠ میکرو گرم در دسی‌لیتر خون باعث کاهش تعداد اسپرم می‌شود [۱۰]. در زنان سبب تولد نوزاد با وزن کم، نوزاد نارس و سقط جنین خواهد شد [٤]. همچنین سرب از جفت عبور کرده و در شیر ترشح می شود [۷]. سلول‌های عصبی مغز نسبت به سرب بسیار حساس می‌باشند [۳]. به این ترتیب که سرب با تخریب پوشش میلین باعث دژنره شدن آکسون سلول‌های عصبی می‌گردد [٦].

در این پژوهش تاثیر داروی ویتامین C با مقادیر ثابت ۵۰۰mg و ۲۵۰ و پس از آن استات سرب با مقدار ۱۰۰mg که در دوران بارداری ۲۵-۲۱ روزه موش صحرایی تجویز شده بود بر روی نوزادان ماده ۲۲ روزه بررسی شد. همچنین آسیب‌های کبدی ناشی از تاثیر این دارو بر روی فاکتورهای عملکردی کبد از جمله آنزیم‌های کبدی، پروتئین تام، آلبومین و تغییرات بافتی کبد مورد بررسی و مطالعه قرار گرفت و نتایج به دست آمده بین گروه‌های تجربی با گروه کنترل و شاهد مقایسه گردید.

کبد دارای اعمال متابولیکی و سنتزی است، که اختلال در هر کدام از این‌ها باعث بروز بیماری‌های کبدی می‌شود. کبد مسئول سنتز اغلب پروتئین‌های سرم به جز ایمونوگلوبولین‌ها است.

در کبد عامل آمینی از اسیدآمینه‌ها جدا می‌شود. (دزآمیناسیون) و همراه با آمونیاک حاصل از عمل باکتری های روده به اوره تبدیل می‌گردد. هورمون‌های استروئیدی در کبد غیرفعال می‌شوند. بسیاری از داروها و بیلی روبین که یکی از پیگمان‌های صفراوی است، توسط کبد غیرفعال شده و در ادرار دفع می‌گردد.

نکروز کبدی منجر به افزایش سطح سرمی آنزیم‌های شاخص شده کبد در خون می شوند. افزایش سطح آلانین آمینوترانسفراز (ALT)، آلکالین فسفاتاز (ALP)، آسپارتات آمینوترانسفراز (AST) به طور استاندارد نشانگر صدمات کبدی است.

مواد و روش کار

این مطالعه تجربی در گروه بیولوژی دانشکده علوم پایه دانشگاه آزاد اسلامی واحد کازرون انجام شد. در این آزمایش ٤٨ سر موش صحرایی ماده از نژاد ویستار با وزن تقریبی ۲۰±۲۰۰گرم در ٦ گروه ۸ تایی طبقه بندی شدند و بعد از بارداری و زایمان نوزادان ماده آنها در ٦ گروه ۸ تایی به همان ترتیب و در حالی که وزن تقریبی هرکدام ۲۰±۱۰۰ گرم بود گروه بندی شد. حیوانات در دمای ۲±۲۳ درجه سانتی گراد و در دوره تاریکی- روشنایی ۱۲ ساعته نگه داری شدند و به آب و غذا به طور نامحدود دسترسی داشتند. حیوانات به صورت تصادفی در قالب گروه‌های کنترل، شاهد، تجربی۱، تجربی۲، تجربی۳، تجربی٤ تقسیم شدند. حیوانات گروه کنترل هیچ تیمار دارویی یا غیردارویی بر روی آنها صورت نگرفت. گروه شاهد به مدت ٤۲ روز آب مقطر به عنوان حلال دریافت کردند. گروه تجربی ۱ به مدت ٤۲ روز ۵۰۰ mg/kg ویتامین C به صورت خوراکی دریافت کردند. گروه های تجربی ۲ به مدت ٤۲ روز استات سرب به میزان mg/kg ۱۰۰ به صورت خوراکی دریافت کردند. گروه‌های تجربی ۳ و ٤ در مدت ۲۱ روز اول ویتامین C به ترتیب ۵۰۰ و ۲۵۰ میلی‌گرم به صورت خوراکی دریافت کردند و در مدت ۲۱ روز دوم ۱۰۰ میلی‌گرم بر کیلوگرم استات سرب به صورت خوراکی دریافت کردند.

تیمار موش‌ها با استات سرب و ویتامین C: تزریق دهانی محلول ویتامین C و۳۰٪ آب و استات سرب هر روز بین ساعت ۹-۸ صبح به صورت خوراکی (گاواژ) با استفاده از سرنگ خوراک دهنده Feeder دو میلی لیتر وارد گردید. در تمام طول آزمایش حلال آب مقطر، شرایط و نحوه تزریق برای هر ٦ گروه شاهد و کنترل و تجربی های ۱، ۲، ۳ و ٤ یکسان بود.

بررسی‌های بیوشیمیایی: از گروه‌های کنترل و شاهد و تجربی ۱، ۲، ۳ و ٤ پس از بیهوشی با اتر خون گیری از قلب به عمل آمد. از هر موش حدود ٤-۳ میلی لیتر خون در لوله آزمایش استریل فاقد ماده ضد انعقاد جمع آوری و پس از قرار دادن آن‌ها در حمام آب گرم ۳۷ درجه سانتی گراد به مدت ۱۵ دقیقه با سرعت ۵۰۰۰ دور در دقیقه ساتریفیوژ شده و سرم سریعاً جدا شد.

میزان آنزیم‌های ALP، AST، ALT، پروتئین تام و آلبومین بر اساس روش های استاندارد با استفاده از کیت‌های آنزیمی و بیوشیمایی (شرکت پارس آزمون، ساخت ایران) توسط دستگاه اتوآنالیزر مدل RA-1000 ساخت شرکت AutoTechnicon کشور آمریکا اندازه گیری گردید.

بررسی‌های بافت‌شناسی: پس از خون‌گیری، کبد حیوانات خارج و به طور دقیق وزن شد. سپس به منظور انجام آزمایشات بافت‌شناسی کبد جهت پایدار سازی در فرمالین بافری ۱۰٪ قرار داده و پس از بافت‌ها آب‌گیری و قالب‌گیری و برش‌های میکروتومی به ضخامت ۵ میکرون تهیه و با رنگ مضاعف هماتوکسیلن-ائوزین رنگ آمیزی شدند، سپس جهت بررسی سلولی و بافتی با میکروسکوپ نوری Nikon ساخت ژاپن ارزیابی گردیدند.

تجزیه و تحلیل آماری: داده‌های حاصل از نتایج به دست آمده به صورت میانگین ± خطای استاندارد بیان شوند. آنالیز داده‌ها توسط آزمون آنالیز واریانس یک طرفه انجام و تفاوت‌های معنی دار میان گروه‌های مختلف توسط آزمون توکی با استفاده از نرم افزار آماری SPSS ارزیابی گردید (مرز استنتاج آماری ۰/۰۵≤ p در نظر گرفته شد).

نتایج

به منظور بررسی اثر حفاظتی ویتامین C بر فعالیت فاکتورهای اختصاصی بیوشیمیایی سرم حیوانات مورد آزمایش، فعالیت چهار آنزیم آسپارتات آمینو ترانسفراز (AST)، آلانین آمینوترانسفراز (ALT)، آلکالین فسفاتاز (ALP)، میزان پروتئین تام و آلبومین، مورد ارزیابی قرار گرفت.همان طور که نتایج حاصله (جداول ۱ و ۲) نشان می‌دهند، مصرف استات سرب به مدت ٤٢ روز پی در پی میزان فعالیت این دسته از آنزیم‌ها را به طور معنی داری (p ≤۰/۰۵) افزایش و میزان پروتئین تام و آلبومین را کاهش می‌دهند. تغییرات وزن کبد و وزن بدن در سطح p ≤۰/۰۵ معنی دار نبودند. در حالی که در حیواناتی که هم زمان با مصرف استات سرب تحت درمان با ویتامین C قرار گرفته بودند میزان این چهار آنزیم در مقایسه با حیواناتی که تنها استات سرب مصرف کرده بودند کاهش و میزان پروتئین تام و آلبومین افزایش کاملا معنی‌داری نشان داد.

به منظور بررسی اثر حفاظتی ویتامین C بر روی بافت کبد، پس از رنگ آمیزی با رنگ مضاعف هماتوکسیلین – ائوزین، تغییرات آسیب شناسی مورد ارزیابی قرار گرفت. شکل ۱ و۲ نمای هیستوپاتولوژی کبد موش های گروه کنترل (شکل۱) و گروه شاهد (شکل۲) را نشان می دهد که سینوزئیدها و هپاتوسیت‌ها فاقد نکروز است. در گروهی که به مدت ٤٢ روز ویتامین C را به صورت گاواژ دریافت کرده بودند، در مقایسه با گروه کنترل و شاهد سلول ها کاملا سالم و طبیعی بودند (شکل۳). در گروهی که به مدت ٤٢ روز استات سرب را به صورت گاواژ دریافت کرده بودند، نکروز وسیع همراه با احتقان و التهاب مشاهده شد (شکل٤). در بین گروهای دریافت کننده هم زمان استات سرب و ویتامین C با دو دوز ۲۵۰و۵۰۰ بتدریج از میزان تخریب بافتی کاسته می‌شود و می‌توان گفت تخریب متناسب با دوز ویتامین C کاهش می‌یابد. گروه تجربی ۳ حداقل بهبودی نشان داد (شکل ۵) و گروه تجربی ٤ بهبودی نسبتاً زیادی حاصل شد که تقریباً به طور کامل به وضعیت طبیعی برگشت و هیچ تغییر معنی‌داری در آن مشاهده نگردید (شکل ٦).

جدول ۱- تاثیر ویتامین C و استات سرب بر میانگین آنزیم‌ها و برخی ترکیبات بیوشیمایی کبدی سرم حیوانات مورد آزمایش

آنزیم	کنترل	شاهد	تجربی ۱	تجربی ۲	تجربی ۳	تجربی ٤
ALT(U/L)	٨٦/٥ ± ٣/٥٠	٨٦/٤ ± ٢/٤٨	٨٨ ± ٣/٤٩	١٠٦/٨ ± ٣/٢٤*	١٠٦/٨ ± ٤/٣٨*	٨٩/٨ ± ١/٩٩
AST(U/L)	٢٢٥/٥ ± ١٠/٢٣	٢٢٨/٢ ± ٣/٦١	٢٢٣/٢ ± ٢/٥٢	٣٠٥/٥ ± ٥/٥٨*	٢٥٥/٧ ± ٥/٣٤*	٢١٨/٧ ± ٥/١٢
ALP(U/L)	٦٥٧ ± ١٦/٥٧	٦٣٧ ± ٢١/٧٧	٦٣٠/٧ ± ١٠/٥١	٧٩١/٥ ± ١٣/٠٣*	٥/٧٠±٦٨٢/٨	٦١٦/٥ ± ١١/٠٥
پروتئین تام(mg/dl)	١٠/١٨ ± ٠/١٧	٩/٩٢ ± ٠/١٢	٩/٩٢ ± ٠/٢٢	٨/٦٣ ± ٠/٢٦*	٨/٣٧ ± ٠/١٧*	٩/٤٨ ± ٠/١٦
آلبومین(mg/dl)	٦/١٥ ± ٠/١٧	٦/٠٤ ± ٠/١١	٦/٠٢ ± ٠/٠٨	٥/١٣ ± ٠/٠٩*	٥/٢٧ ± ٠/١٣*	٥/٨٨ ± ٠/٠٦

جدول۲- تاثیر ویتامین C و استات سربر تغییرات وزن کبد و بدن

وزن (گرم)	کنترل	شاهد	تجربی ۱	تجربی ۲	تجربی ۳	تجربی ٤
کبد	٩/٣ ± ٠/١٩	٩/٣ ± ٠/٢١	٩/٣ ± ٠/٤٧	٧/٨ ± ٠/٢٣*	٨/٢ ± ٠/١٧*	٩ ± ٠/٢٤*
بدن	٢٣٤/٧±٢/٠٣	٢٣٧/٢± ٢/٢٥	٢٤٤/١±٢/٨١	١٨٠/٥ ± ٢/٧٩*	٢١٠/٧±١/٨٤	٢٢٨/٣±٢/٤٩

اختلاف معنی داری در میانگین وزن بدن و کبد در میان گروه‌های مورد آزمایش وجود ندارد.

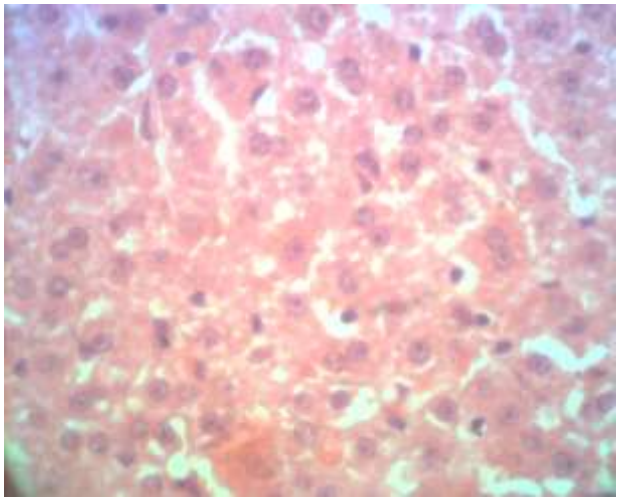

شکل ۱- نمای هیستوپاتولوژی کبد موش‌های گروه کنترل رنگ شده با H&E (بزرگنمایی ٤٠٠×). هپاتوسیت ها ظاهری طبیعی دارد و فاقد نکروز است.

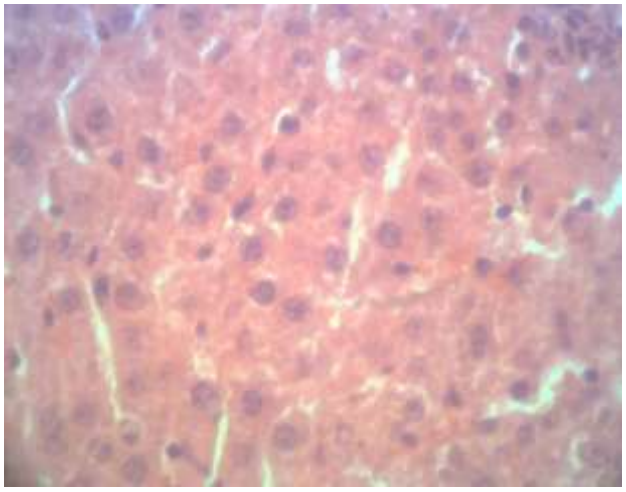

شکل۲- نمای هیستوپاتولوژی کبد موش‌های گروه شاهد رنگ شده با H&E (بزرگنمایی ٤٠٠×). هپاتوسیت‌ها ظاهری طبیعی دارد و فاقد نکروز است.

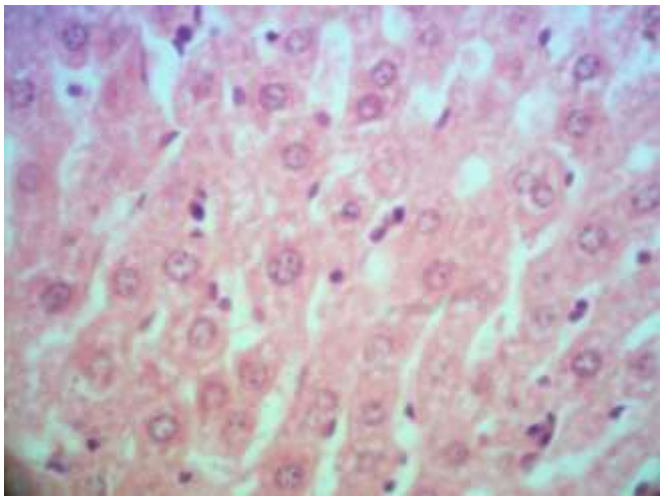

شکل۳- نمای هیستوپاتولوژی کبد موش های گروه دریافت کننده ویتامین C رنگ شده با H&E (بزرگنمایی ٤٠٠×). هپاتوسیت‌ها ظاهری طبیعی دارد و فاقد نکروز است.در این گروه تغییر خاصی از نظر بافتی نسبت به گروه کنترل دیده نمی شود و بافت کبد کاملاً طبیعی و فاقد آسیب سلولی به نظر می رسد.

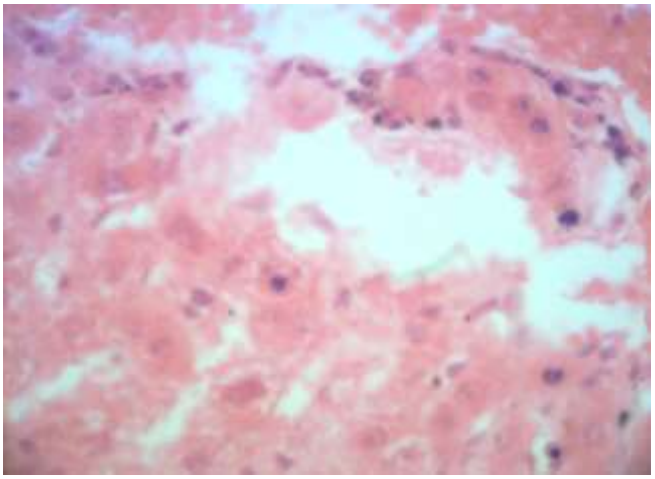

شکل٤- نمای هیستوپاتولوژی کبد موش‌های گروه دریافت کننده استات سرب رنگ شده با H&E (بزرگنمایی٤٠٠×). در این گروه در مقایسه با گروه‌های کنترل و شاهد آسیب سلولی مشاهده شد. آسیب سلولی به صورت تورم سیتوپلاسم، تورم هسته، ایجاد واکوئل و نکروز ملاحظه گردید.

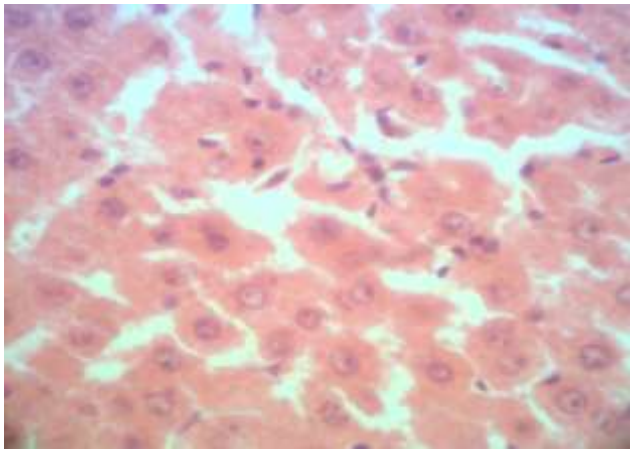

شکل ٥- نمای هیستوپاتولوژی کبد موش‌های گروه دریافت کننده استات سرب + ٢٥٠ویتامین Cرنگ شده با H&E (بزرگنمایی٤٠٠×). در این گروه در مقایسه با گروه‌های کنترل و شاهد آسیب سلولی مشاهده شد. آسیب سلولی به صورت تورم سیتوپلاسم، تورم هسته، ایجاد واکوئل و نکروز ملاحظه گردید ولی آسیب در مقایسه با گروه تجربی ٢ شدت کمتری دارند.

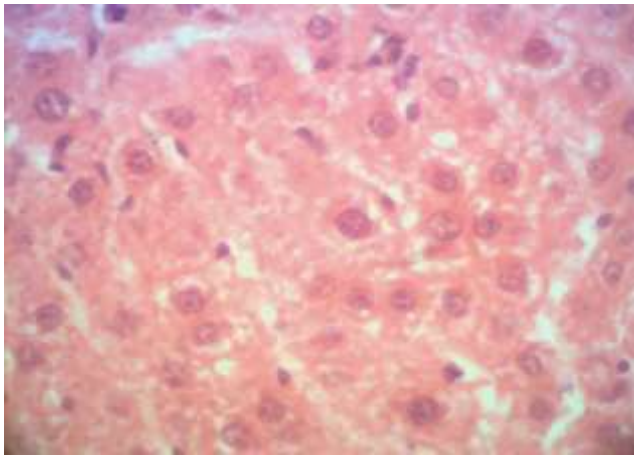

شکل٦- نمای هیستوپاتولوژی کبد موش‌های گروه دریافت کننده استات سرب + ٥٠٠ ویتامین C رنگ شده با H&E (بزرگنمایی٤٠٠×). در این گروه در مقایسه با گروه‌های کنترل و شاهد نکروز خفیفی دیده می شود و تقریباً مانند گروه کنترل و شاهد به نظر می رسد ولی در مقایسه با گروه تجربی ٢ اثری از نکروز قابل مشاهده نیست.

بحث

بیماری‌های کبدی یکی از بیماری‌های مهم در جهان بوده و اغلب داروهای شیمیایی مورد استفاده‌ی این بیماری‌ها دارای عوارض جانبی هستند. کبد نقش محوری در تغذیه و متابولیسم ویتامین‌ها، ساخت پروتئین‌های حیاتی مثل آلبومین، فاکتورهای انعقادی و آپوپروتئین‌ها، به کمک آنزیم‌ها را دارد. تغییر در میزان این آنزیم‌ها جهت ارزیابی عملکرد کبد مورد استفاده قرار می‌گیرد [۲۵]. آنزیم‌های ALP، AST و ALT علامت سلامت و عملکرد طبیعی کبد می‌باشند. افزایش میزان فعالیت آنزیم‌های AST و ALT می‌تواند تایید کننده افزایش نفوذپذیری سلول یا نکروزه شدن سلول‌های کبدی باشد. از سوی دیگر، سطح سرمی آلبومین و پروتئین تام با عملکرد سلول‌های کبدی در ارتباط است. مصرف استات سرب می‌تواند افزایش بیش از حد فعالیت آنزیم‌های فوق را به همراه داشته باشد. این نتیجه می‌تواند تایید کننده آسیب جدی بافتی باشد [۲۸] اما پس از شروع دوره تیمار با ویتامین C میزان مصرف روزانه آب و غذا افزایش یافته که این نشان دهنده تحریک اشتها در جانور، بهبود آثار گوارشی و افزایش میزان هضم و جذب می‌باشد و این نتایج نشان می‌دهد احتمالاً ویتامین C در کاهش اثرات ناشی از استات سرب مفید است. همچنین در این مطالعه کاهش قابل توجهی در وزن کبد موش‌های صحرایی گروه دریافت کننده استات سرب مشاهده شد که این نشان می‌دهد استات سرب باعث آتروفی در کبد می‌شود. با توجه به نتایج حاصل از این تحقیق استات سرب باعث کاهش وزن بدن و وزن کبد می‌شود. از آنجا که ویتامین C سبب بهبودی اثرات سوء ناشی از استات سرب می‌شود لذا ممکن است ویتامین C برای حفظ وزن در مسمومیت ناشی از استات سرب که باعث کاهش شدید وزن بدن و وزن کبد می‌شود مؤثر باشد و بتوان آن را به عنوان یک داروی بهبود دهنده اثرات مسمومیت استات سرب پیشنهاد نمود البته بیان قطعی این نتایج مستلزم تحقیقات بیشتر است [۲۲]. آنزیم‌ها به عنوان کاتالیزورهای بیولوژیک، کلیه واکنش‌های آنزیمی سلول‌های بدن را انجام می‌دهند. تغییرات کمی و کیفی این آنزیم‌ها منعکس کننده سلامتی یا بیماری می‌باشد. چون این تغییرات همیشه با دگرگون شدن فعالیت اندام‌ها و بافت‌های بدن همراه می‌باشد [۲]. آنزیم‌های ALT، AST و ALP در حالت عادی در خون وجود ندارند و میزان آنزیم موجود در خون افراد طبیعی تا حدود یک میلیون برابر کمتر از مقدار موجود در نسوج است. چنانچه این آنزیم‌ها در پلاسما از حدود طبیعی فراتر رود نشانه تخریب بافتی است. بسیاری از پروتئین‌های پلاسما در کبد ساخته می‌شود که آلبومین از نظر مقدار از همه مهم‌تر است و سنتز روزانه آن در کبد ۳ گرم است. آلبومین یکی از مهم‌ترین پروتئین‌های چرخه ای در جریان خون است که بوسله‌ی کبد ساخته می‌شود و در جریان خون ترشح می‌شود. آلبومین خون یک راهنمای ارزشمند و یک نشانه حساس برای بیماری کبد است [۵]. غلظت‌های پایین آلبومین سرم می‌تواند به علت عدم توانایی در کبد در سنتز آن باشد.

مطالعات نشان می‌دهد فرزندان مادرانی که در معرض استات سرب قرار می‌گیرند وزن کمتری نسبت به فرزندان مادران طبیعی دارند. از علائم مسمومیت با استات سرب کاهش شدید جریان خون جفت و رحم است که این کاهش جریان خون جفت و رحم باعث کاهش خون رسانی به جنین و به عبارتی دیگر، کاهش اکسیژن و مواد غذایی مورد نیاز جنین می‌شود که می‌تواند عاملی برای کاهش وزن جنین‌ها باشد [۱]. مطالعات نشان داده علت کاهش وزن در گروه‌های دریافت کننده استات ناشی از اختلال و آسیب‌های وارده به دستگاه گوارش از جمله اسهال، استفراغ و حالت تهوع در اثر تماس با استات سرب، همچنین مصرف پایین آب و غذا در موش آلوده به استات سرب می‌باشد [۱].

با مصرف خوراکی ویتامین C در کنار استات سرب، فقط تغییرات دژنراتیو خفیف مشاهده گردید و اثری از نکروز دیده نشد که این خود اثرات حفاظتی ویتامین C در مقابل

سمیت کبدی استات سرب را نشان می‌دهد. مطالعات هیستوپاتولوژی با نتایج بیوشیمیایی به دست آمده از این بررسی هم‌خوانی داشته و آن‌ها را مورد تأیید قرار می‌دهد. اثرات مفید فوق را می‌توان به اثرات آنتی اکسیدانی و کاهش استرس‌های اکسداتیو ترکیبات موجود در ویتامین C مربوط دانست. توضیح ممکن در این رابطه این است که ویتامین C از طریق جلوگیری از پراکسیداسیون لیپیدی باعث تثبیت غشاهای سلولی شده و مانع از نشت آنزیم‌ها می‌گردد. نتایج آزمایش‌های بیوشیمیایی و هیستولوژی در این تحقیق نشان داد ویتامین C کبد را در برابر مسمومیت ناشی از استات سرب محافظت می‌کند و اثرات مسمومیت زایی استات سرب را کاهش می‌دهد. احتمالاً اثرات حفاظتی این ماده به ترکیبات آنتی‌اکسیدانی و فنلی آن وابسته است هرچند مطالعات بیشتری در این زمینه لازم است.

نتیجه‌گیری

نتایج آزمایش‌های بیوشیمیایی و هیستولوژی در این تحقیق نشان داد ویتامین C کبد را در برابر مسمومیت ناشی از استات سرب محافظت می‌کند و اثرات مسمومیت‌زایی استات سرب را کاهش می‌دهد. احتمالاً اثرات حفاظتی این ماده به ترکیبات آنتی اکسیدانی و فنلی آن وابسته است هرچند مطالعات بیشتری در این زمینه لازم است.

تشکر و قدردانی

این پژوهش بخشی از پایان نامه دوره کارشناسی ارشد رشته زیست‌شناسی سلولی تکوینی می‌باشد که در دانشگاه آزاد اسلامی واحد کازرون به تصویب رسیده و انجام شده است. بدینوسیله نویسندگان مراتب سپاس خود را از پرسنل محترم دانشگاه آزاد اسلامی واحد کازرون اعلام می‌دارند.

منابع

۱- شهبازی، پرویز.، ملک نیا، ناصر.،(۱۳٦۷). بیوشیمی عمومی، انتشارات دانشگاه تهران، چاپ نهم، صفحات ۷٤-۵۹.

2- Barbosa F.J., Tanus-Santos J.E, Gerlach R.F., Parsons P.J. (2005), A critical review of biomarkers used for monitoring human exposure to lead, advantages, limitations, and future needs. *Environmental Health Perspectives*, 113(12): 1669-1674.

3- Casarett L.J., Klaassen C.D., Doull J. (2007), Toxic effects of metals, Casarett and Doull's Toxicology, The Basic Science of Poisons, 7th edition. John Wiley and Sons.

4- Cleveland L.M., Minter M.L., Cobb K.A., Scott A.A. (2008), Lead hazards for pregnant women and children, *American Journal of Nursing*, 108(10): 40-49.

5- Cochrane Database (2007), Danazol is an effective treatment for the reduction of heavy menstrual bleeding, but the adverse effects may be unacceptable to women. First published: This version published: 2009; Review content assessed up to date.

6- Dart R.C., Hurlbut KM., Boyer-Hassen. (2004), Lead, In Dart, RC, Medical Toxicology, 3rd edition.

7- Farrugia A. (2010), Allbumin usage in clinical medicine: tradition or therapeutic?, *Transfusion Medicine Reviews*, 24(1): 53-63.

8- Flora S.J., Mittal M., Mehta A. (2008), Heavy metal induced oxidative stress & its possible reversal by chelation therapy. *The Indian Journal of Medical Research*, 128(4): 501-523.

9- Gilfillan S.C. (1965), Lead poisoning and the fall of Rome. *Journal of Occupational Medicine and Toxicology*, 7: 53-60.

10- Grant L.D. (2009), Environmental toxicants*:* human exposures *and* their health effects/edited by Morton Lippmann. 3rd edition.

11- Guidotti T., Ragain L. (2007), Protecting children from toxic exposure three strategies.

12- Guyton A.C. (1991), Text book of medical physiology, 8th ed. W.B. Saunders Company, Philadelphia, 835-848.

13- Gwaltey-Bbrant S. (2004), Lead. In Clinical Veterinary Toxicology, K.H. Plumlee, Mosby, Inc., St. Louis, Missouri, 204-210.

14- Harper H.A., Redwel U.M., Mayes P.A. (1979), lang medical publication, Review of physiological chemistry, 17th ed. California, p: 7.

15- Haubrich W.S. (2004), Kupffer of Kupffer cells. *Gastroenterology*, 127(1):16.

16- Helmy K., Katschke K., Gorgani N., Kljavin N., Elliott J., Diehl L., Scales S., Ghilardi, N., Van lookerencampagne M., (2006), crig: a macrophage complement receptor required for phagocytosis of circulating pathogens. *Cell*, 124(5): 915-927.

17- Henry J.B. (1991), Clinical diagnosis and management by laboratory methods, 18th ed.W,B sander company Philadelphia, p:138.

18- Hultcrantz R., Glaumann H., Lindberg G., Nilsson L.H. (1986), Liver investigation in 149 asymptomatic patients with moderately elevated activities of serum aminotransferases Scand. *Journal of Gastroenterology*, 21:109-113.

19- Jan R.N., Nissl B.S. (2004), A-Z Health Guid from webmed: Medical Tests Bilirubin.

20- Janie L., Baratta A. (2009), Cellular Organization of Normal Mouse Liver: A Histological, Quantitative Immunocytochemic al, and Fine Structural Analysis. Histochem Cell Biol. 131(6):713-726.

21- Kaneko J.J. (1989), clinical biochemistry of domestic animals, 4th ed. Academic press, inc, 1:374-385.

22- Kang Y.J. (2001), Molecular and cellular mechanisms of cardiotoxicity, Departments of Medicine, University of Louisville and Jewish Hospital Heart and Lung statute, eduenviron Health Perspect, 109(1): 27-34.

23-Klimidi J., Hyde G.M. (2003), Evaluation of abnormal liver function tests, 79(932):307-312.

24- Lustberg M., Silbergeld E. (2002), Blood lead levels and mortality, Arch Intern Med, 162: 2443-2449.

25- Mycyk M., Hryhorczuk D., Amitai Y. (2005), Lead, pediatrictoxicology: Diagnosis and Management of the Poisoned Child, mcgraw-Hill Professional.

26- Navas-Acien A., Guallar E., Sibergeld K., Rotehenberg, J. (2007), Lead exposure and cardiovascular disease asystematic review Environmental health perspectives, 115(3): 472-482.

27- Nriagu J.O. (1983), Saturnine gout among Roman aristocrats, Didlead poisoning contribute to the fall of the Empire? N Engl jmed, 308: 660-663.

28- Parck K., O'Neill S., Vokonas D., Wright O., Coull B., Nie H., Hu H. (2008), Air pollution and heart rate variability:modification by chronic lead exposure. *Epidemiology*, 19(1): 111-120.

29- Patrick L. (2006), Lead toxicity part II: the role of free radical damageand the use of antioxidants in the pathology and treatment of lead toxicity. Alternative Medicine Review, 11:114-127.

Pediatric clinics of North America, 54(2): 227-235.